



**SVERIGES LANTBRUKSUNIVERSITET**  
**Institutionen för djurfysiologi**  
**2003**

# **KOMPENDIUM I HISTOLOGI**

**AV**

**YVONNE RIDDERSTRÅLE**

**&**

**LENA HOLM**

# INNEHÅLLSFÖRTECKNING

A. ALLMÄN VÄVNADSLÄRA.....	3
EPITEL.....	3
Enskiktade epitel.....	5
Flerskiktade epitel.....	5
Körtelepitel .....	5
Sinnesepitel.....	6
STÖDJEVÄVNADER .....	8
Celler .....	8
Grundsubstans .....	8
Fibrer .....	8
Bindväv.....	9
Brosk.....	10
Ben.....	10
MUSKELVÄVNAD .....	11
Skelettmuskulatur .....	11
Hjärtmuskulatur .....	11
Glatt muskulatur .....	12
NERVVÄVNAD.....	13
Neuron .....	13
Synaps.....	13
Gliaceller .....	15
Nervsystemets uppbyggnad.....	15
BLOD .....	17
Erythrocyter .....	17
Leukocyter .....	17
Trombocyter .....	17
B. ORGANHISTOLOGI.....	19
BLODKÄRL .....	19
Artärer.....	19
Vener .....	19
Kapillärer .....	19
Lymfkärl .....	20
DIGESTIONSORGAN .....	21
Munhåla .....	21
Matstrupe .....	21
Magsäckar.....	21
Tarm.....	23
STORA KÖRTLAR I SAMBAND MED DIGESTION.....	25
Spottkörtlar .....	25
Bukspottkörtel .....	26
Lever .....	26
ANDNINGSORGAN .....	28
Luftstrupe.....	28
Lunga .....	28

LYMFOIDA ORGAN.....	29
Lymfknutor .....	29
Mjälte .....	29
Thymus .....	29
ENDOKRINA ORGAN .....	30
Sköldkörtel.....	30
Bisköldkörtel .....	30
Binjure .....	31
Hypofys .....	32
Langerhans öar .....	32
NJURAR.....	33
HANLIGA KÖNSORGAN.....	36
Testikel .....	36
Bitestikel.....	37
Sädesledare .....	37
Accesoriska könskörtlar .....	37
Penis.....	39
HONLIGA KÖNSORGAN.....	39
Äggstock.....	39
Äggledare.....	39
Livmoder .....	41
Cervix .....	41
Vagina.....	41
Placenta.....	41
MJÖLKKÖRTEL .....	41
C. FJÄDERFÄHISTOLOGI .....	43
Nervsystem .....	43
Digestionsorgan.....	43
Lymfoida organ .....	44
Endokrina organ .....	44
Honliga könsorgan.....	44

## A. ALLMÄN VÄVNADSLÄRA

Histologi betyder läran om vävnaderna. Kroppens olika organ är uppbyggda av dessa vävnader i olika proportioner, en del organ exempelvis hjärna och muskler består till största delen av endast en vävnadstyp. Man urskiljer följande huvudgrupper av vävnader: Epitel, stödjevävnad, muskelvävnad och nervvävnad, dessutom brukar blod också räknas till vävnader, en flytande vävnad.

### EPITEL

Med epitel menar man de cellskikt som bekläder fria ytor utanpå och inuti kroppen. De tjänar som skydd mot skada, nötning, bakterieangrepp, uttorkning (ex. hud) eller ombesörjer utbyte med omvärlden av olika slag som näringsämnen, slaggprodukter (ex. tarm, njure) och sinnesretningar.

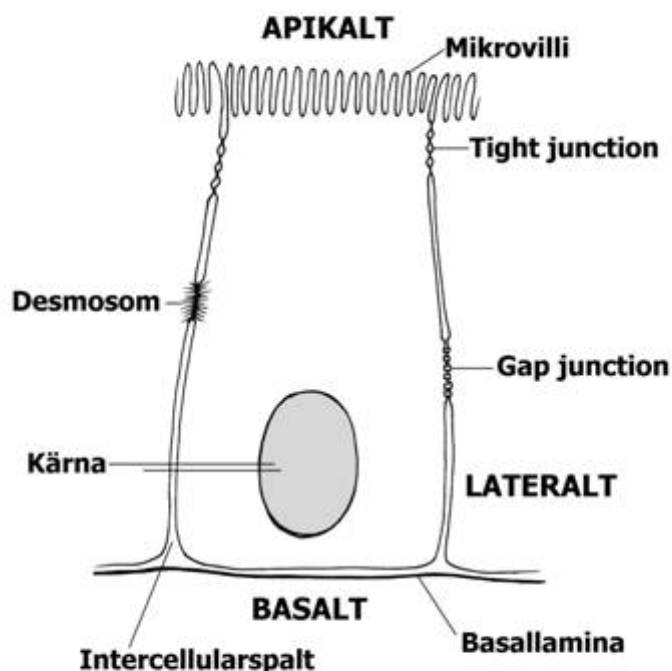
Epitel kan embryonalt bildas från så väl ektoderm (t.ex. hudens epidermis), entoderm (tarmkanalens inre beklädnad) som mesoderm (t.ex. kroppshålornas beklädnad).

Epitelen kan bestå av ett eller flera cellskikt. De består av tätt sammanhållna celler av regelbundet utseende. I elektronmikroskop syns i anslutning till cellmembranerna strukturer (*junctional complex*), med olika utseende och funktion. *Desmosomer* förstärker mekaniskt sammanhållningen mellan cellerna. *Tight junctions (zonula occludens)* ligger nära lumenytan och bildar en spärr mot diffusion av molekyler och joner från lumen genom intercellularspalten (utrymmet mellan två celler).

*Gap junctions* bildar en kanal mellan två celler, som utnyttjas för "kommunikation".

Alla epitel avgränsas mot den underliggande bindväven av ett tunt skikt som kallas *basal-lamina*. Den består av ett protein – kolhydratkomplex och dess struktur kan endast studeras i elektronmikroskop. Den fungerar som en förbindelseänk mellan cellen och underliggande bindväv. Blodkapillärer penetrerar inte basallaminan. Näringsutbyte liksom syre- och koldioxidtransport sker genom diffusion mellan cellerna och kapillärerna.

Epitelen delas in i undergrupper beroende på utseende eller funktion. Den vanligaste indelningsgrunden bygger på epitelens utseende i mikroskop, men det bör påpekas att inga skarpa gränser förekommer utan övergångsformer är vanliga.

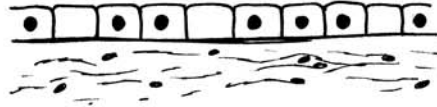

EXEMPEL PÅ EN EPITELCELL

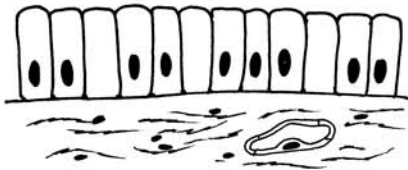
## EPITEL



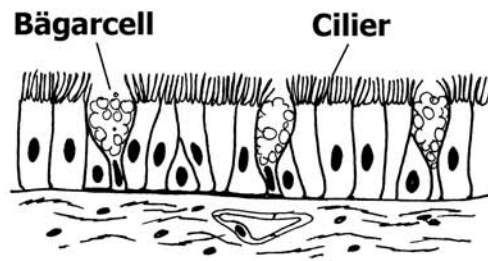
**Enkelt plattepitel**



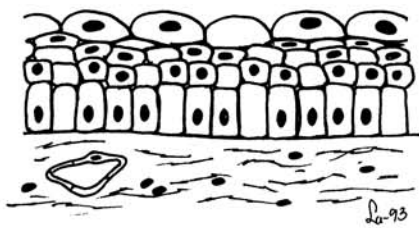
**Enkelt kubiskt epitel**



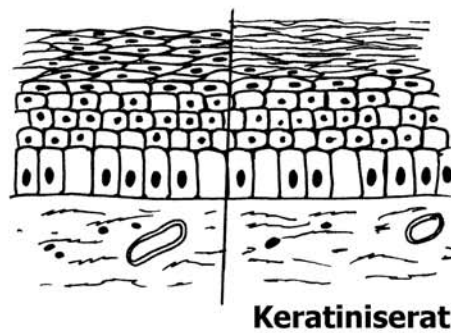
**Enkelt cylinderepitel**



**Flerradigt cylinderepitel**



**Övergångsepitel**



**Flerskiktat plattepitel**

## ENSKIKTADE EPITEL

**Det enkla plattepitelet** består av ett lager starkt tillplattade celler, (ned till någon 10-dels  $\mu\text{m}$  tjocka), med en utbuktning där kärnan ligger. Enkelt plattepitelet bekläder många ytor inne i kroppen, där nötingen är obetydlig t.ex. kroppshålor. Tack vare sin tunnhet tillåter det diffusion, t.ex. i blodkapillärer och lungblåsor.

**I enkelt kubiskt epitel** är cellerna lika höga som breda med rund kärna centralt. Denna typ av epitel förekommer bl.a. i sköldkörtel och utförsgångar till många körtlar.

**Det enkla cylinderepitelets** celler är höga och smala. Kärnorna ligger på ungefär samma höjd i alla cellerna, vanligen i den basala delen. Cylinderepitelet är vanligtvis inte bara skyddande, utan också absorberande eller secernerande. *Absorberande* cellers yta brukar, som t.ex. i tarmen, vara försedd med ett borstbräm (*mikrovilli*) av tätstående, fingerlika cytoplasmatskott. I *secernerande* (utsöndrande) cylinderepitelet bildar alla cellerna sekret (vanligen slem) t.ex. i magsäcken. Inströdda i cylinderepitelet finns ofta särskilda slembildande celler, bägarceller. Bägarcellerna har en mycket smal, basal del där kärnan ligger; cellens apikala del är uppfylld och utspänd av slem, som är nästan ofärgat på snitt. Då är de övriga epitelcellerna antingen absorberande (tarm), eller försedda med aktivt rörliga *cilier* (*flimmerhår*), som genom sina rörelser för bort det bildade slemmet t.ex. i ägglodarna och livmodern.

## FLERSKIKTADE EPITEL

De har ofta rent skyddande funktion och bekläder ytor som är utsatta för påfrestningar av olika slag.

**Flerskiktat plattepitelet** är det vanligaste av de flerskiktade epitelerna. Endast det yttersta skiktets celler är platta; de innersta cellerna är höga, och de mellanliggande är övergångsformer. Dessa hänger fast vid varandra med utskott som lämnar stora intercellulära mellanrum. Eftersom epitelet ej innehåller blodkapillärer, måste det försörjas av vävnadsvätska från bindväven, som sippas fram i de intercellulära mellanrummen. I tjocka epitel skjuter papiller från bindväven upp i epitelet för att förkorta vävnadsvätskans väg. Endast cellerna i det innersta skiktet delar sig; de förskjuts successivt utåt och ändrar form. De celler som nått ytan avstöts efter en tid. Sådant epitel finns t.ex. i munhålan. Ofta är de yttersta skikten *förhornade* (*keratiniserade*), d.v.s. cellerna lagrar upp keratin i sådana mängder att de dör och bildar en skyddande beläggning utanpå de levande epitelet, t.ex. i huden, där hornlagret också skyddar mot uttorkning.

**Flerskiktat kubiskt epitel eller cylinderepitelet** (oftast två lager) finns i större utförsgångar från körtlar och bindehinnan i ögat.

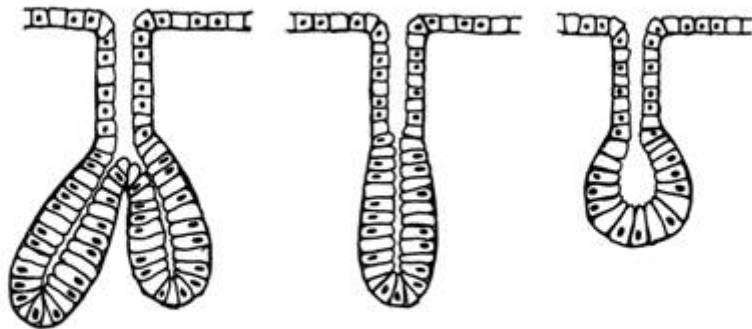
**Övergångsepitel** är ett speciellt epitel som finns i urinblåsa, urinrör, urinledare och njurbäckaren. De översta cellerna, *parapycellerna*, är stora och kemiskt motståndskraftiga celler. Epitelet är särskilt motståndskraftigt mot tånjning och antalet cellskikt varierar med uttånjningsgraden.

**Flerradigt cylinderepitelet** är ett speciellt epitel som varken är flerskiktat eller enkelt. Alla dess celler står på basallaminan men inte alla når upp till lumen. Eftersom cellerna är olika höga kommer kärnorna att ligga på olika nivå, vilket gör att vi får flera rader kärnor. Detta epitel finns i luftrören där det är cilierat och uppblandat med bägarceller.

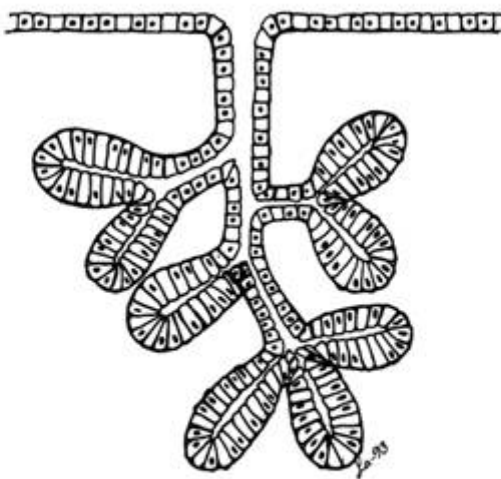
## KÖRTELEPITEL

Det bildas genom att strängar eller rör av epitelceller växer ner i den underliggande bindväven och ger upphov till körtlar med endast sekretorisk funktion. Om varje körtelenhet har lumen och bibehållit förbindelsen med ytan, så att den kan avge sitt sekret utåt, vanligen genom en särskild utförsgång, kallas körteln *exokrin*. Om förbindelsen med ytan går förlorad, bildar körtelepitelet i stället klumpar eller strängar av celler. De är tätt omgivna av blodkapillärer och sekretet avges till blodet. Körteln kallas då *endokrin* (*inre sekretorisk*).

I exokrina körtlar kan den sekretoriska delen vara rörformig eller mera rundad. Olika blandformer finns. Om en eller flera sådana sekretoriska enheter mynnar i en oöppen utförsgång kallas körteln *enkel*, om utförsgången är öppen är körteln *sammansatt*. Enkla rörformiga körtlar är t.ex.



**Enkla körtlar**



**Sammansatt körtel**

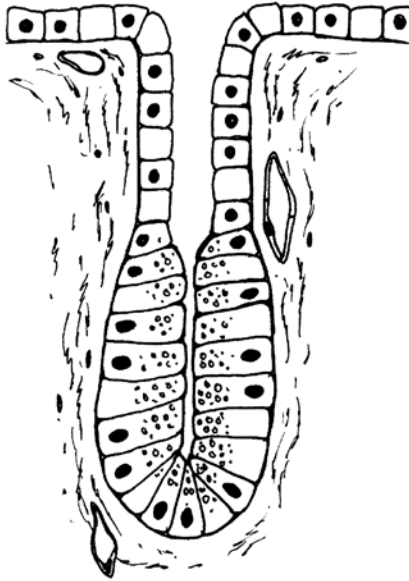
svettkörtlarna och tarmslemhinnans intestinalkörtlar. Sammansatta körtlar kan vara stora, med ett rikt system av grenade utförsgångar (spottkörtlarna, bukspottkörteln).

Exokrina körtlar kan delas in i *serösa* och *mukösa* körtlar beroende på sekretets karaktär. Serösa körtlar bildar ett tunnflytande ofta proteinhaltigt sekret. På snittpreparat färgade med H/E (hämatoxilin/eosin) ser cytoplasman i cellerna starkt skär och finkornig ut. Den innehåller granula, mycket små blåsor fyllda av sekret. Kärnorna är rundade. Mukösa körtlar bildar ett tjockare sekret, slem (mucin) av olika slag, som är glykoproteiner. Körtelcellernas plasma är svagt blåfärgad på preparaten och ser blåsig, ej kornig ut. Kärnorna är starkt utplattade mot de basala cellmembranen.

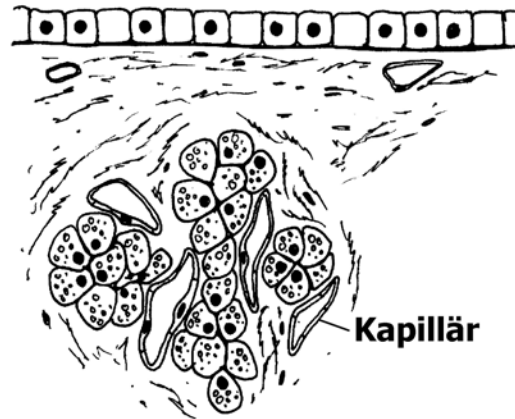
Det förekommer också att körtlar är blandat serösa och mukösa. Öronspottkörteln och bukspottkörteln är serösa medan undertungspottkörteln ofta är övervägande mukös. Som körtlar betecknas ofta även vissa organ, som i stället för sekret bildar celler, som avges till blodet eller lymfan. Dessa har en helt annan byggnad (lymfknutor, mjälte, thymus).

## SINNESEPITEL

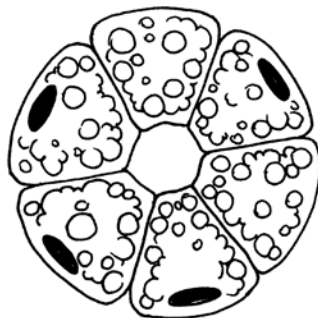
Sinnesepitelet innehåller sinnesceller, som är specialiserade för retbarhet från yttre stimuli och står i förbindelse med nervsystemet. Sinnesepitel behandlas inte i det här kompendiet.



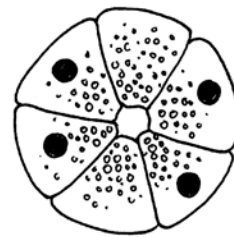
**Exokrin körtel**



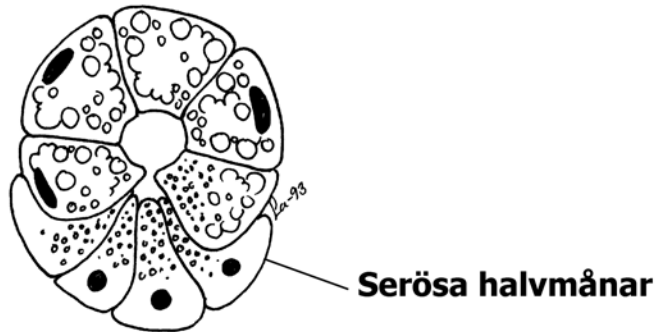
**Endokrin körtel**



**Mukös körtel**



**Serös körtel**



**Blandad körtel**



## STÖDJEVÄVNADER

Stödjevävnaderna sammanbinder och stöder andra vävnader. Den härstammar från det embryonala mesenkymet, den del av mesodermet som ej segmenteras, utan bildar en fyllning mellan lagren. Stödjevävnaderna kan indelas enligt olika principer, exempelvis enligt följande:

### Bindväv:

(Embryonal bindväv)  
Fettväv  
Retikulär bindväv

Lucker bindväv

Tät (kollagen) bindväv

- a) regelbunden
- b) oregelbunden

Elastisk bindväv

### Brosk:

Fibröst  
Hyalint  
Elastiskt

### Ben:

Embryonalt  
Lamellärt  
spongiöst  
kompakt

Gemensamt för de olika typerna (utom fettväven) är att de är uppbyggda av *celler, grundsubstans och fibrer*. Grundsubstansen och fibrerna bildas av cellerna, men är sedan extracellulära d.v.s. ligger utanför cellerna. Stödjevävnadernas egenskaper varierar betydligt, från hård, impermeabel benvävnad till mjuk, lättgenomsläpplig bindväv. De avgörande faktorerna för vävnadens egenskap är grundsubstansen kemiska sammansättning och mängd samt typ av fibrer.

### CELLER

De celler som bildar stödjevävnaderna är främst *fibroblaster* (lucker, kollagen och elastisk bindväv), *chondroblaster* (broskvävnad) och *osteoblaster* (ben). Alternativa benämningar är fibrocyt, chondrocyt och osteocyt. De används främst om icke syntetiserande celler. Retikulär bindväv och fettväv är speciella bindvävstyper och bildas av *retikelceller* respektive *fettceller*. I främst lucker bindväv förekommer även andra celler som *mastceller*, *makrofager*, *plasmaceller* och *leukocyter*, som är inkopplade i kroppens försvar mot främmande organismer.

### GRUNDSUBSTANS

Den är *strukturlös* och fyller ut utrymmet mellan cellerna och fibrerna. Dess viktigaste komponent är protein-kolhydrat komplex, *proteoglykaner*, där kolhydratdelen består av glykosaminoglykaner. Beroende på typ och koncentration av glykosaminoglykaner får grundsubstansen olika egenskaper, som varierar mellan de olika stödjevävnaderna. I bindväven är den en viskös, lättgenomsläpplig substans och utgör en viktig transportväg för näringsämnen och dylikt mellan celler och blod. I brosk är den fast och elastisk och i ben hård beroende på inlagring av kalksalter.

### FIBRER

Det finns flera olika typer av fibrer och de är alla proteiner. Vanligast är de kollagena, retikulära och elastiska fibrerna. Dessa bidrar till att förstärka vävnaden eller göra den elastisk.

**Kollagen** är ett samlingsnamn för en större grupp proteiner. Fibrerna är mycket draghållfasta men ej särskilt elastiska och är huvudbeståndsdelen i t.ex. senor och bindvävskapslar. Fibrerna varierar i tjocklek; de består av ett antal tätt hopkittade fibriller, vilka i sin tur är sammansatta av mikrofibriller. I elektronmikroskop ser dessa regelbundet tvärbandade ut på grund av periodicitet i uppbyggnaden hos de långa proteinmolekylerna. Den kollagena fibern färgas skär med H/E. Kollagen I är den rikligast förekommande i senor, ligament och bindvävskapslar.

**Retikulära** fibrer är alltid ytterst tunna och kan göras synliga i mikroskop endast med specialmetoder. De består av ett protein, som tidigare kallats retikulin, men visats sig vara kollagen III. Retikulära fibrer stöder t.ex. körtelceller och bildar stommen i den retikulära bindväven.

**Elastiska** fibrer består av elastin, som är mycket elastiskt. De är utomordentligt motståndskraftiga mot alla kemiska påverkningar, men genomgår åldersförändringar med bl.a. inlagring av kalk, vilket starkt nedsätter elasticiteten. Fibrerna är homogena, ej bestående av fibriller. De är grenade och kan sammansmälta i skikt, till fenestrerade (försedda med porer) membraner. Den elastiska fibern färgas svagt eller inte alls med H/E, men kan färgas med speciella metoder.

Dessutom förekommer glykoproteiner som exempelvis fibronectin och laminin som knyter samman fibrer och celler.

## BINDVÄV

**Den embryonala bindväven**, mesenkymet, finns som vävnad endast på fosterstadiet och ger upphov till alla de andra slagen. Cellerna är strödda i en lös, geléartad grundsubstans och står i förbindelse med varandra genom långa utskott.

**Retikulär bindväv** finns i benmärg, mjälte, lymfknutor och i ansamlingar av lymfoid vävnad i tarmväggen. Till dess uppgifter hör att bilda blodkroppar, vilka dels kommer ut i blodet, dels lagras i vävnaden.

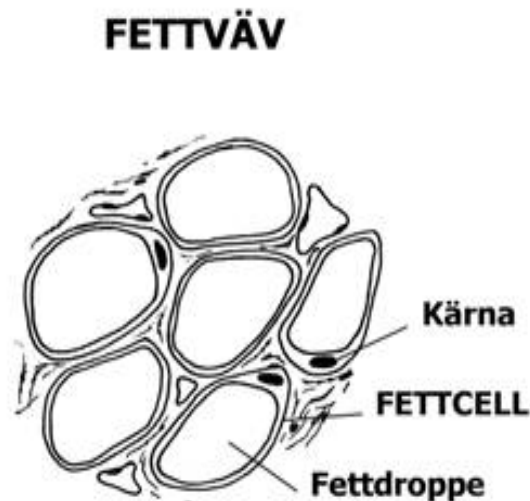
Den retikulära bindväven består av retikelceller och fasta makrofager som hänger ihop med varandra med långa utskott och med retikulära fibrer, och löper i ett gallverk genom vävnaden. Mellanrummen upptas huvudsakligen av blodkroppar under bildning i olika stadier.

En del retikelceller utövar stark fagocytisk aktivitet, varigenom de resorberar döda blodkroppar (flera hundra miljoner röda blodkroppar, bildas resp. förstörs dagligen i kroppen), bakterier, virus och främmande partiklar. De kan frigöra sig från retikelnätet och bli fria makrofager.

**Fettväv** består nästan helt av celler, som har egenskapen att kunna upplagra fett. Fettdroppar ackumuleras i cytoplasman och sammansmälter till slut till en stor droppe, som spänner ut cellen, så att den blir rund, med kärnan och cytoplasman undanträngda mot väggen. Fettväven stöds av ett fackverk av lucker bindväv med kollagena och elastiska trådar och innehåller rikligt med blodkapillärer. Fettväv finns i synnerhet i underhuden på många ställen, i tarmkäxet, kring njurarna etc.

**Lucker bindväv** finns i olika utformning överallt i kroppen, *under epitel, kring blodkärl och nerver*, som packning mellan olika organ och organdelar. Den består till stor del av grundsubstans, med i denna inbäddade kollagena och elastiska fibrer, som löper i många olika riktningar. Proportionen grundsubstans/fibrer varierar och i vissa organ kan mängden fibrer vara betydande. I grundsubstansen ligger också de celler som producerat den. De är försedda med långa utskott *men sitter ej ihop* med varandra utan ligger spridda. På H/E-preparat syns dock endast kärnorna, ovala och kraftigt blåfärgade. Fettceller, enskilda eller i grupper finns ofta. Denna bindvävstyp är mycket tänjbar och formbar och lämnar fri väg för diffusion och för vandrarceller av olika slag, såsom vita blodkroppar. Den kan upplagra stora mängder vätska (svullnad, ödem), som läcker ut från de många blodkapillärerna.

**Kollagen bindväv** utgörs till största delen av buntar av kollagena fibrer. I *regelbunden* bindväv löper alla buntar i samma riktning, med cellerna i rader (ej sammanhängande) mellan dem (ex. senor, ligament). Den är mycket draghållfast i denna riktning. I *oregelbunden* bindväv går de kollagena fiberbuntarna i olika riktningar i ett plan, och den är hållbar för sträckning i detta plan



(bindvävskapslar kring olika organ, fascior, underhuden m.fl.). Den innehåller ofta elastiska fibrer. Övergångar till lucker bindväv är vanliga. Blodförsörjningen är i fast bindväv, liksom i elastisk mindre riklig än i den luckra.

**Elastisk bindväv** med övervägande elastiska fibrer finns i synnerhet i väggarna på artärer (i form av membraner) och i elastiska ligament, t.ex. nackbandet (ligamentum nuchae) hos idisslare.

## BROSK

Brosk är en stödjevävnad där cellerna är inbäddade i en alldeles fast grundsubstans, som innehåller rikligt med kollagena trådar. Broskcellerna, *chondrocyterna*, ligger ensamma eller i små grupper i håligheter i grundsubstansen, lakuner. Cellerna i olika lakuner har ingen förbindelse med varandra, och de försörjs genom diffusion via grundsubstansen från kapillärer i perikondrium (broskhinnan). Det är en kapsel av oregelbunden kollagen bindväv, som omger allt brosk, utom på ledytor.

Brosket bildas embryonalt genom att ett antal mesenkymceller drar in sina utskott och blir avrundade. De samlas i en tät grupp och börjar bilda grundsubstans och fibrer, som gradvis pressar dem isär. Omkring det nybildade brosket ger andra mesenkymceller upphov till perikondriet.

Broskets tillväxt sker på två sätt:

a) Broskcellerna i lakunerna delar sig en eller flera gånger och varje ny cell bildar ny grundsubstans och fibrer omkring sig. Den omkringliggande broskmassan trängs utåt, och brosket förstoras genom uttänjning.

b) De innersta cellerna i perikondriet övergår till broskceller och delar sig och bildar ny grundsubstans med fibrer, som pålagras utanpå den gamla.

**Hyalint brosk** är det vanligaste brosket i kroppen, med mycket grundsubstans och kollagena fibrer löpande i alla riktningar. Det utgör ledbrosk, struphuvudets och luftstrupens brosk etc. I H/E färgade snitt av hyalint brosk blir den kollagena fibern inte rosafärgad då broskets grundsubstans och fibern har samma ljusbrytande egenskaper.

**Elastiskt brosk** innehåller dessutom elastiska fibrer; det finns i ytteröron och struplock.

**Fibröst brosk** (ex. mellankotsbrosk) är packat med kollagena fibrer i en och samma riktning, med chondrocyterna i rader emellan. Det är mycket draghållfast och bildar övergången mellan ligament och det ben där dessa är förankrade.

## BEN

Bland annat i följande avseenden avviker ben från brosk:

a) Cellerna är inte isolerade från varandra, utan är förbundna genom små kanaler, canaliculi.

b) Benvävnaden är redan från början inkrusterad med kalk, och alltså inte genomsläpplig.

c) Ben är vaskulariserat, d.v.s. genomvävt av blodkapillärer. Vävnadsvätska från dessa diffunderar ut i canaliculi och försörjer cellerna, vilka härigenom kan hålla sig levande och aktiva.

**Benbildning.** Det mesta av det embryonala brosket behålls inte utan ersätts av ben. Chondrocyterna hypertrofieras och börjar avlagra kalksalter i grundsubstansen. När denna blir impregnerad med mineralutfällningar, omöjliggörs diffusionen av joner och lösta gaser genom den, cellerna blir utan syre och näring och dör. Brosket börjar omedelbart resorberas och håligheter uppstår i det. I dessa vandrar osteoblaster in från perikondriet, (som nu övergått till att vara ett periost, benhinna), och börjar bilda ben utanpå resterna av brosket som har formen av oregelbundna vägar och balkar. Samtidigt vandrar också den röda benmärgen in i håligheterna. Benvävnad bryts ner och byggs upp på nytt många gånger under levnaden både för tillväxt och för anpassning till förändrad kroppsbelastning.

## MUSKELVÄVNAD

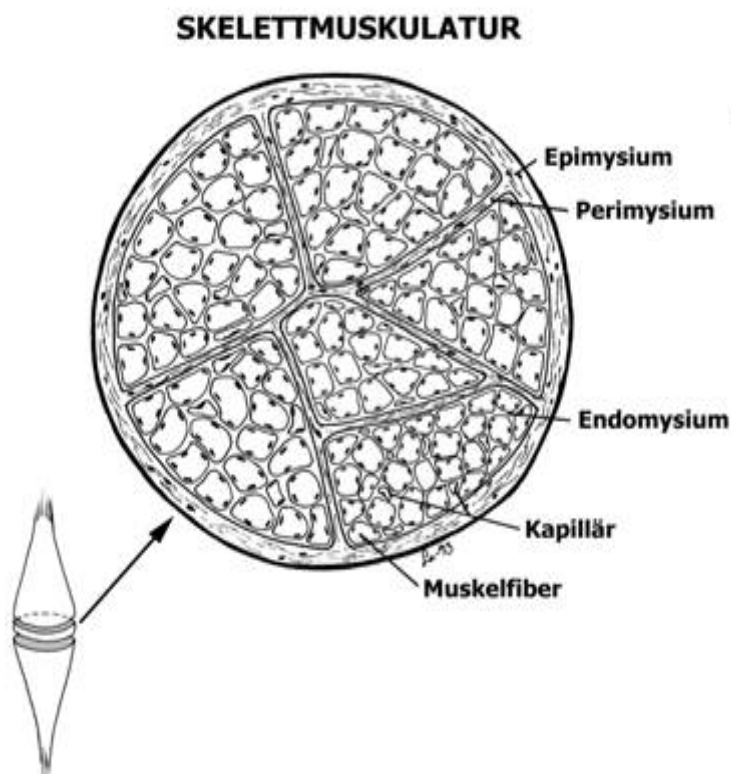
Cellerna i muskelvävnaden är långsträckta och kännetecknas av att deras cytoplasma innehåller kontraktila myofibriller, som löper i cellernas längdriktning. De är starkt eosinofila. Det finns tre slags muskelvävnad: tvärstrimmig skelettmuskulatur (viljestyrd), tvärstrimmig hjärtmuskulatur (oberoende av viljan) och glatt muskulatur (inälvs-muskulatur, oberoende av viljan).

### SKELETTMUSKULATUR

Den tvärstrimmiga skelettmuskulaturen härstammar från det segmenterade mesodermet. En tvärstrimmig muskelcell (muskelfiber) är cylindrisk, 10-100  $\mu\text{m}$  tjock, och kan vara lika lång som hela muskeln. Utanför cellmembranen (som ofta kallas sarkolemma) finns en basallamina med tunna retikulära fibrer. Ett *stort antal ovala kärnor* ligger perifert strax under cellmembranen. I cytoplasman ligger tätt med *myofibriller*, ofta i buntar. Mellan myofibrillerna ligger rader av *mitokondrier* samt ett förgrenat rörsystem av släta membraner, som dels är raka gående från ytan inåt, *T-system*, dels bildar ett nätverk kring varje myofibrill, *sarkoplasmiskt retikel*.

Myofibrillerna är uppbyggda av korta myofilament av två slag: c:a 10 nm tjocka, 1,5  $\mu\text{m}$  långa myosinfilament och 5 nm tjocka, 2  $\mu\text{m}$  långa aktinfilament, vilka genom sin anordning framkallar den växling av dubbel- respektive enkelbrytande band, A-band och I-band, som åstadkommer tvärstrimmigheten. Aktinfilamenten är fästa vid Z-linjen mitt i I-bandet. De sträcker sig också in mellan myosinfilamenten i A-bandet, fram till en ljusare zon i mitten på detta, H-zonen. Avståndet mellan två Z-linjer är en sarkomer.


Varje muskeltråd är omgiven av ett endomysium av mycket tunn bindväv med blodkapillärer och nervtrådar. Muskeltrådarna är samlade i buntar, omgivna av ett något kraftigare perimysium med större blodkärl och nerver. Buntarna bildar tillsammans muskler, omgivna av en fast bindvävsskida, epimysium.



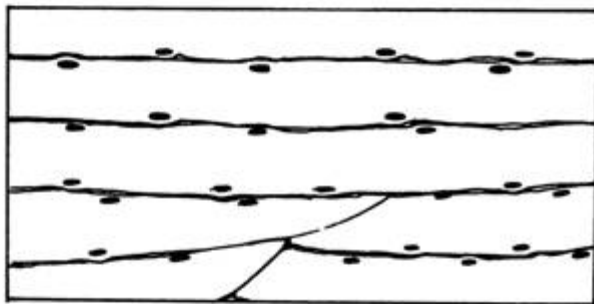

### HJÄRTMUSKULATUR

Hjärtmuskulaturen består av tvärstrimmiga muskeltrådar omgivna av ett endomysium med rikligt med kapillärer. Tvärstrimmigheten byggs i stora drag upp på ett liknande sätt som i skelettmuskulaturen. Hjärtmuskelcellerna är omkring 80-100  $\mu\text{m}$  långa och bildar kedjor med många celler i rad, som förgrenar sig och knyter kontakt med andra cellkedjor. Cellerna hålls samman av s.k. *intercalated disks*, mörkare band, som framkallas av att cellmembranerna här är starkt veckade med många desmosomer och gap junctions. Cellerna innehåller vardera *en* ganska stor, oval, centralt belägen kärna.

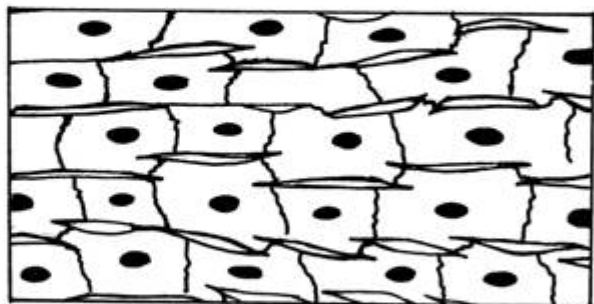
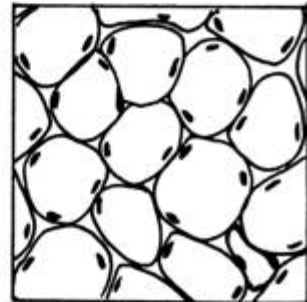
## MUSKELVÄVNAD




**Glatt muskulatur**



**Skelettmuskulatur**



**Hjärtmuskulatur**



De s.k. *purkinjefibrerna*, som ingår i hjärtats retledningssystem, och löper i buntar i kamrarnas vägg, är delvis mycket grövre än de vanliga hjärtmuskeltrådarna, och myofibrillerna ligger huvudsakligen perifert i dem. I centrum av cellerna är cytoplasman fylld av inlagrat glykogen (som är utlöst på snitt, så att cellerna här ser ljusare ut).

## GLATT MUSKULATUR

Den glatta muskulaturen har uppstått ur mesenkymet. Cellerna är långsträckt spolformiga, 20-500 µm långa och några µm tjocka. Cellkärnan är stavformig, blir ofta veckad vid kontraktion och ligger ungefär i mitten av cellen. Cellorganellerna ligger centrerade runt kärnan. Kontraktila filament av aktin och myosintyp ligger packade i cytoplasman. Cellkontakter i form av gap junctions förekommer mellan cellerna. Omkring cellerna finns förutom basallamina ett tunt skikt med retikulära och elastiska fibrer. Cellerna samlas vanligen till buntar eller skikt, som omges av tunn bindväv med blodkärl och nerver. Glatt muskulatur finns bl.a. i matsmältningsorganen, blodkärl och könsorgan.

## NERVVÄVNAD

All nervvävnad härstammar från embryots neuralrör, d.v.s från ektodermet, varifrån den under fosterutvecklingen växer in i kroppens alla delar. Den består av två slags celler: neuroner (nervceller, ganglieceller) och gliaceller (stödceller).

### NEURON

Ett neuron består av en *cellkropp* (perikaryon, oftast betecknad som "nervcell") och dess utskott; ett *axon* samt en eller flera *dendrit*er.

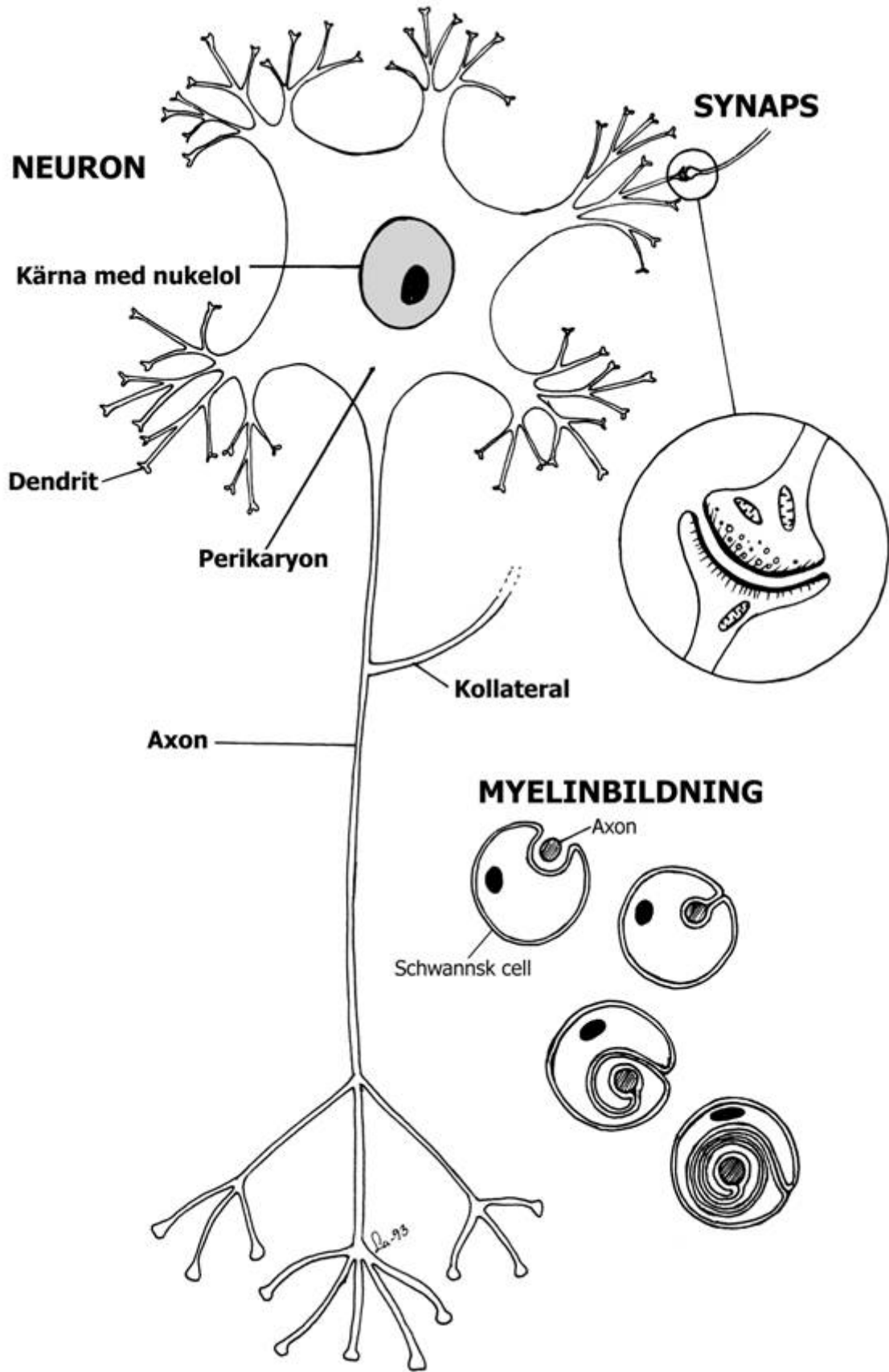
**Cellkroppen** är rundad eller stjärnliknande med en stor rund, på H/E preparat rätt ljus kärna, med stor mörk rund nukleol. I cytoplasman finns samlingar av ribosomförsedd endoplasmiskt retikel, tunna neurofilament och mikrotubuli, samt rikligt med mitokondrier och en framträdande golgiapparat. Nervceller (utskotten oräknade) har mycket varierande storlek, från bland kroppens minsta till största celler. De finns alla färdigbildade vid födelsen. Mogna nervceller delar sig inte, däremot anser man att viss nybildning kan ske från stamceller även i centrala nervsystemet.

**Dendriterna** leder nervimpulserna *till* cellen. De är vanligen många, tjockast vid sin bas och längre ut blir de allt tunnare och trädlikt förgrenade. Mängden dendriter med förgreningar avgör hur många andra celler en nervcell står i kontakt med. Man har gjort beräkningar och funnit att purkinjecellen i lilla hjärnan har omkring 200.000.

Neuronet har **ett axon**, som leder nervimpulsen *från* cellen. Det är i motsats till dendriterna i regel jämntjockt, med enstaka sidoutskott, kollateraler, och delar upp sig trädlikt (telodendron) vid slutet. Längden kan vara från någon tiondels mm till någon meter. Axonet innehåller endast ett fåtal cellorganeller förutom mikrotubuli, som har stor betydelse för transport av substanser längs axonet.

### SYNAPS

Nervimpulsen kan överföras antingen till en annan nervcell eller till somatiska celler som muskelceller och körtelceller. Strukturen där impulsöverföringen sker kallas synaps. Den morfologiska utformningen av synapsen varierar men vanligtvis slutar varje ändförgrening på axonet med en utvidgning, s.k. ändkolv, som ligger an mot ytan på cellkroppen eller en dendrit tillhörande ett annat neuron, så att endast en tunn spalt skiljer dem åt (synaptiska spalten). I ändkolven finns mitokondrier, slätt endoplasmiskt retikel och små *synapsblåsor* som innehåller transmittorsubstansen. Denna frigörs när en nervimpuls kommer via axonet, diffunderar över spalten och retar efterföljande cell. Det finns ett stort antal transmittorsubstanser exempelvis ace-



tylcholin och noradrenalin. Varje axon kan bilda synapser med många neuron. Detta är grunden för det oerhört komplicerade nätet av ledningsbanor i hjärnan.

*Motoriska nervändplattor* kallas synapsen mellan en nervcell och en tvärstrimmig skelettmuskelcell. Axonets ändförgreningar ligger i nedsänkningar i muskelcellens cellmembran.

## GLIACELLER

**Gliacellerna** är av samma ursprung som nervcellerna och tjänar till att hålla ihop och *stödja* nervvävnaden eftersom den saknar bindväv (utom de små mängder som åtföljer blodkärl). Förutom sin stödjande funktion har gliacellerna en viktig uppgift för nervvävnadens *ämnesomsättning och myelinbildning*. Det finns omkring tio gånger fler gliaceller än nervceller i centrala nervsystemet. Ett flertal olika typer av gliaceller förekommer såsom astrocyter, oligodendrocyter, mikroglia och ependymceller i centrala nervsystemet samt satellitceller och Schwannska celler i det perifera.

*Astrocyterna* har långa, rikt förgrenade utskott, som fäster sig vid varandra, vid nervfibrer, kapillärer m.m. och bildar ett tätt gallerverk kring alla neuron. Tillsammans med kapillärerna som är försedda med extra täta tight junctions bildar de blod-hjärn-barriären, som styr vad som kan passera från blod till nervcellerna. De små, ofta avlånga kärnorna är det enda av gliacellerna som syns på ljusmikroskopiska preparat. Mikroglia är en typ av gliaceller som är fagocyterande och tar hand om döda celler och liknande.

**Myelinskidan** består av ett starkt fetthaltigt, vitt lager. Den bildas genom att *gliacellen* tillväxer i spiral i flera varv kring axonet (eller i vissa fall dendriten). Gliacellens cytoplasma pressas därvid utåt i lagren, och i alla varven utom det yttersta återstår endast den dubbla, spirallagda, lipidrika cellmembranen. Det är myelinet som utgör den vita substansen i hjärnan och ryggmärgen och det är *oligodendrocyten* som bildar det.

På samma sätt bildar de *Schwannska cellerna* myelin i det perifera nervsystemet. De ligger i en lång rad längs nervfibern. Där två Schwannska celler gränsar till varandra blir det ett avbrott i myelinskidan. Dessa insnörningar kallas Ranviers noder och har stor betydelse för nervimpulsens hastighet längs nervfibern. Alla nervfibrer är inte myeliniserade. Då omges de av en lång rad Schwannska celler, i vars inbuktningar en eller flera nervfibrer ligger infällda.

**Ependymet**, som bekläder hjärnventriklarna och ryggmärgskanalen är ett enkelt lager av celler som ett lågt cylinderepitel.

## NERVSYSTEMETS UPPBYGGNAD

Nervsystemet kan anatomiskt indelas i *centrala nervsystemet*, som består av hjärna och ryggmärg och *perifera nervsystemet*, som omfattar de nerver som utgår från centrala nervsystemet samt de ansamlingar av nervceller (ganglier), som finns utspridda i hela kroppen. Funktionellt brukar man skilja mellan det viljestyrda (somatiska) och det icke viljestyrda (autonoma eller vegetativa) nervsystemet.

Nervcellerna i centrala nervsystemet (hjärna och ryggmärg) samt i autonoma ganglier ute i kroppen är multipolära d.v.s. försedda med många dendriter och ett axon. Neuron med en dendrit och ett axon (bipolära) finns t.ex. i näthinnan. Unipolära neuron, sådana där axonet och den enda dendriten vuxit samman vid basen, finns i (cerebro)spinalganglierna, som sitter på båda sidor om hjärna och ryggmärg. De tar emot inkommande (afferenta, sensoriska) impulser från ex. hudens känselorgan. Dendriten är i detta fall mycket lång och ogrenad, utom i yttersta spetsen där den ofta är trädlikt förgrenad och förbunden med sinnescellerna. Axonet från ganglicellen fortsätter sedan in i hjärnan eller ryggmärgen.

**Det centrala nervsystemet** har stora områden med en tydlig uppdelning i grå och vit substans. Den grå substansen innehåller nervcellkroppar och icke-myeliniserade utskott. Den vita substansen innehåller till största delen utskott som är myeliniserade (vilket ger den vita färgen). Gliaceller finns i både grå och vit substans. Områden med större ansamlingar av nervceller kallas kärnor.

I **stora hjärnan** (cerebrum) består barken av grå substans, som följer alla vindlingar; märgen utgörs av vit substans. Vindlingar finns dock bara hos större däggdjur. I barken urskiljs ytterst ett



*molekylarskikt* nästan utan nervcellkroppar, huvudsakligen bestående av dendriter från celler i underliggande skikt, samt gliaceller. Längre in i barken finns flera inte klart avgränsade skikt innehållande celler av olika utseende. De för stora hjärnan mest karakteristiska skikten innehåller stora, resp. små *pyramidceller*. Dessa sänder från pyramidens spets ut en lång, kraftig dendrit till molekylarskiktet, och från basen en krans av korta dendriter, samt ett axon som går inåt och upp- går i märengens vita substans. Då dessa axon är myeliniserade, och finns i stort antal i de innersta barkskiikten, blir gränsen mellan grå och vit substans här flytande.

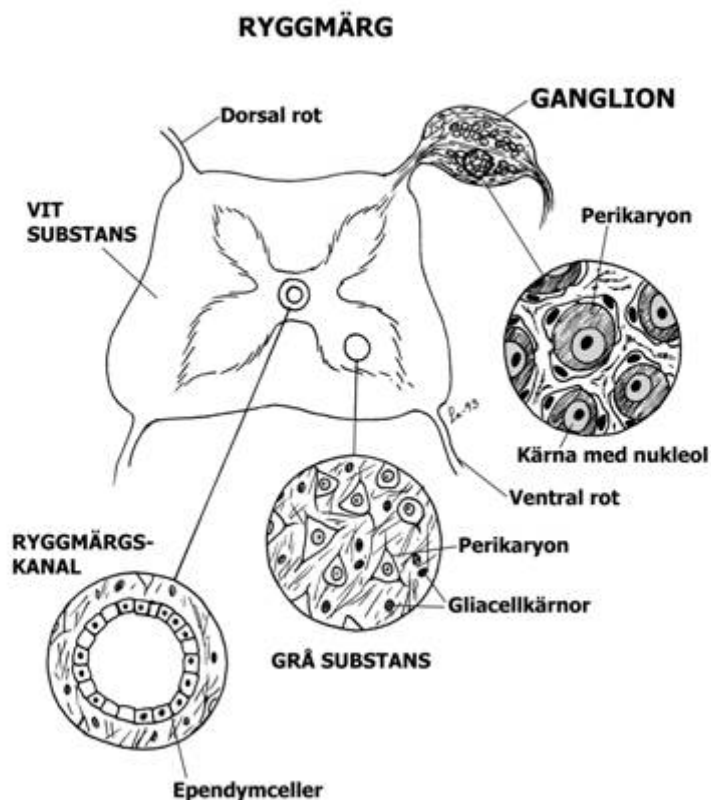
**Lilla hjärnan** (cerebellum) bildar vindlingar hos de flesta djurslag, som är tätare och djupare än i stora hjärnan, och har som denna grå bark och vit märeng. Barken innehåller 3 mycket väl avgränsade skikt: ytterst ett tjockt molekylarskikt med få celler. Vid basen av det ett enkelt skikt med mycket stora, päronformade s.k. *purkinjeceller*, vilkas utomordentligt kraftigt förgrenade dendriter utbreder sig i molekylarskiktet. Deras axon passerar in i märeng genom det underliggande kornskiktet där nervcellerna är små och ligger mycket tätt.

I **ryggmärgen** (medulla spinalis) ligger den grå substansen innerst; den bildar ungefär en H-balk av varierande proportioner, helt inbäddad i vit substans. Mitt i tvärbalken ligger ryggmärgskanalen. Den grå substansen är orienterad med två ventrala och två dorsala horn. De ventrala hornen är tjockare; de innehåller bl.a. de stora motoriska framhornscellerna, vilkas axon bildar motoriska fibrer till musklerna. Axoner från spinalganglierna och hjärnan samt nervfibrer mellan de olika segmenten i ryggmärgen bildar den vita substansen.

En **perifer nerv** är en *samling* nervfibrer, till största delen axoner, men även dendriter om man häri innefattar även de sensoriska fibrerna, som går till cerebral- och spinalganglierna.

Nervfibrerna är var och en utanför Schwannska cellskidan omgivna av fin bindväv. Nervfibrerna samlas i buntar, som omges av en kraftigare bindvävsskida, och flera buntar hålls samman av tjock blodkärlsförande bindväv. Alla nerver som har direkt samband med det centrala nervsystemet innehåller myeliniserade fibrer; sympatiska nervfibrer är ofta svagt eller inte alls myeliniserade. Närbelägna nerver kan ofta utbyta fibrer, så att ett nät, en nervplexus uppstår.

De perifera **ganglierna** är liksom nerverna omgivna av ett bindvävsskikt, och det finns rikligt med bindväv även inne i ganglievävnaden. Varje gangliecell omges av ett oavbrutet lager av gliaceller (satellitceller). Spinalganglierna har regelbunden form och innehåller många runda, stora ganglieceller. Autonoma ganglier ute i vävnaderna kan vara mycket oregelbundna och bestå av ett fåtal, ned till en enda stor, vanligen avlång gangliecell. De ingår ofta i någon nervplexus.



## BLOD

Blodet kan ses som en sorts vävnad, där blodkropparna är cellerna, som omges av en flytande substans, blodplasma.

Vi har tre grupper av blodkroppar nämligen erythrocyter (röda blodkroppar), leukocyter (vita blodkroppar) och trombocyter (blodplattor).

### ERYTHROCYTER

Erythrocyterna är hos däggdjuren normalt kärnlösa, i regel cirkelrunda, elastiska skivor med förtjockad kant. Övriga ryggradsdjur har ovala erythrocyter, med bevarad cellkärna. Storleken varierar mycket mellan olika arter (3-7,5  $\mu\text{m}$ ); mängden varierar i omvänd proportion till storleken. Cellinnehållet i erythrocyterna är helt strukturlöst; de utgörs till bortåt 40 % av hämoglobin, som ger dem en gulaktig, i större mängd röd färg. De bildas i röd benmärg och bryts ner i mjälten.

### LEUKOCYTER

Leukocyterna är i vilande tillstånd ungefär klotformiga, färglösa celler med kärna av växlande utseende; de kan också förflytta sig aktivt som vandrarceller genom tunnare blodkärlsväggar och i lucker bindväv och antar då en oregelbunden form, med tillfälliga utskott (pseudopodier). Leukocyternas storlek är mycket växlande (4-20  $\mu\text{m}$ ). Man brukar dela in dem i tre grupper.

**Granulocyterna** är i regel 10-15  $\mu\text{m}$  stora. De har en starkt loberad (uppdelad) eller långsmal, krökt kärna. Det finns 3 olika sorter, vilkas granula har olika storlek och färgas olika med specialfärgningar. De bildas i röd benmärg.

*Neutrofila* granulocyter har mycket små, rödvioletta granula och utgör ungefär 60 - 70% av cirkulerande leukocyter. Stora artskillnader i granulas färgbarhet förekommer. De har loberad kärna och är utpräglad rörliga och fagocytiska, d.v.s. kan innesluta främmande partiklar i cytoplasman, och digererar dem. De utgör huvudmassan av de vita blodkroppar som ansamlas i skadad vävnad och fagocyterar bakterier, döda celler etc., varvid de själva dör och var bildas.

*Eosinofila* granulocyter innehåller stora röda granula. De utgör 1 - 4% av cirkulerande leukocyter, är rörliga och kan fagocytera.

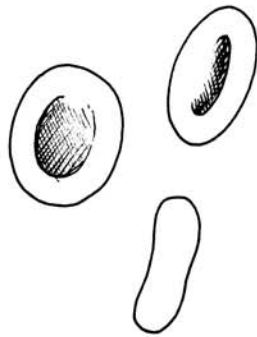
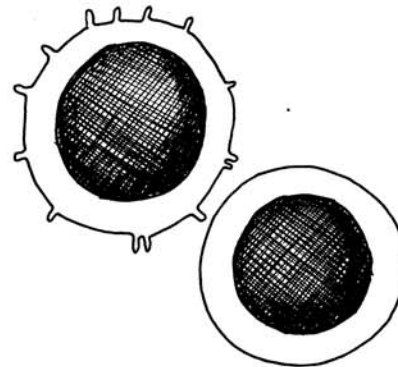
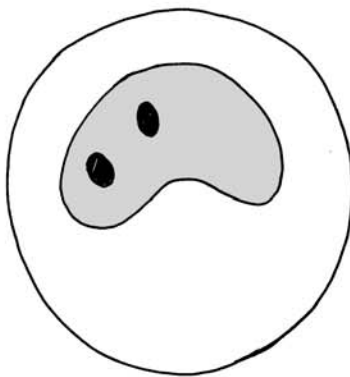
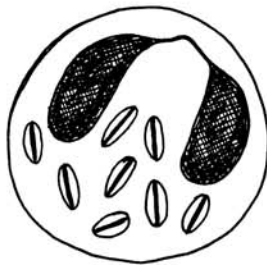
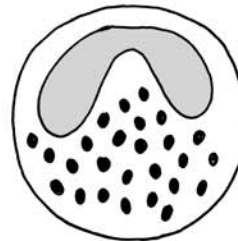
*Basofila* granulocyter har stora, mörkblå granula och utgör mindre än 1% av de cirkulerande leukocyterna.

**Lymfocyterna** karakteriseras av en stor, rund kärna, och endast obetydlig cytoplasma. De flesta är i storlek som erythrocyter, eller något större (4-10  $\mu\text{m}$  hos olika arter), men även större finns. I blodet växlar antalet mycket. De är icke fagocytiska men rörliga och deltar i kroppens immunförsvar. De bildas bl.a. i lymfknutor, thymus, mjälte och lymfoid vävnad i tarmväggen.

**Monocyterna** är de i genomsnitt största blodkropparna, 15-16  $\mu\text{m}$ , med stor, njurformad kärna. De är mycket rörliga och i sin vandrarform i vävnaderna kallas de makrofager. De har stor förmåga till fagocytos, och ansamlas liksom granulocyter i sår och dyl. De bildas i benmärgen.

### TROMBOCYTER

Trombocyterna (blodplattor) är cellfragment, avsnörda från moderceller i den röda benmärgen. De är små, (upp till 3  $\mu\text{m}$ ), kärnlösa men med granula. Om de stöter på ett skadat ställe i en kärlvägg, fastnar de på detta och fyller ut det. Om alltför stora mängder trombocyter agglutineras på en kärlvägg uppstår en tromb (blodpropp). Trombocyterna spelar också en viktig roll vid blodets *koagulation*.

**BLOD****Erythrocyter 3-7,5  $\mu\text{m}$** **Trombocyter 3  $\mu\text{m}$** **Lymfocyter 4-10  $\mu\text{m}$** **Monocyt 15-16  $\mu\text{m}$** **Neutrofil granulocyt ca 12  $\mu\text{m}$** **Eosinofil granulocyt ca 12  $\mu\text{m}$** **Basofil granulocyt ca 12  $\mu\text{m}$**

## B. ORGANHISTOLOGI

### BLODKÄRL

Alla blodkärls innersta skikt består av ett enkelt plattepitel, som kallas *endotel*. Under endotelet finns ett tunt skikt med lucker bindväv. De finaste blodkärlen, kapillärerna, är uppbyggda av endast detta endotel, medan artärer och vener dessutom består av muskulatur och bindväv.

#### ARTÄRER

På grund av artärväggarnas kraftiga byggnad hålls dessa utspända och artärer ser på tvärsnitt mer eller mindre cirkelrunda ut.

**Stora artärers** vägg består huvudsakligen av elastiska fibrer och *fenestrerade elastiska membraner* i många koncentriska skikt. Porerna i membranerna tillåter diffusion av vävnadsvätska i väggen. Mellan de elastiska skikten ligger kollagen trådar och glatta muskelceller, ytterst ett lager kollagen bindväv med elastiska trådar, som förbinder artären med omgivande vävnader. Från den tränger små blodkärl in, som försörjer de yttre delarna av artärväggen.

**Mindre och medelstora artärer** har ett kraftigt lager av koncentriska ringar av glatta muskelceller med långa kärnor. Deras elastiska vävnad är huvudsakligen koncentrerad till en karakteristiskt veckad, starkt ljusbrytande tjock elastisk membran (*elastica interna*), belägen i bindvävsskiktet närmast endotelet. Utanför muskellagret finns bindväv. Små artärer går in i artärväggen.

**Arterioler**na, de minsta artärerna, har förutom endotel och litet bindväv omkring 1-5 lager glatta muskelceller i väggen. Det finns ingen elastisk membran i arterioler

#### VENER

Vener har betydligt större lumen och tunnare vägg än motsvarande artärer. De är ofta sammanfallna när de inte spänns ut av blod. Väggens byggnad skiftar mycket med varierande mängd glatt muskulatur. Ytterst finns rikligt med kollagen bindväv med inslag av elastiska trådar.

De **största venerna** har buntar av *längsgående glatt muskulatur* i väggens yttersta bindvävsskikt. De inre skikten består av endotel med bindväv och ett fåtal lager av glatta muskelceller. Venerna är rikligt försedda med små väggartärer och -vener. Klaffarna, som hindrar blodet från att rinna tillbaka är halvmånformiga veck från venernas innervägg, bestående av bindväv klädd med endotel. De är speciellt talrika i extremiteterna.

I **mellanstora vener** (ca 1-9 mm) finns ett sammanhängande skikt av glatta muskelceller och ett nätverk av elastiska fibrer innanför det yttersta bindvävslagret, som är relativt tjockt.

De **minsta venerna**, venulerna, har en diameter på 0.2 - 1 mm. De har ett fåtal lager glatta muskelceller utanför endotelet, samt ett bindvävsskikt ytterst.

#### KAPILLÄRER

Kapillärernas vägg består enbart av *endotel*. I anslutning till endotelet förekommer enstaka ursprungliga celler (pericyter) som antas vara kontraktila och ha förmåga till att omvandlas till andra cellslag. Tre typer av kapillärer kan urskiljas: kontinuerliga, fenestrerade och sinusoider.

I den **kontinuerliga** hålls endotelcellerna samman av tight junctions, som utgör en spärr mot diffusion. Bland de tätaste kapillärerna hittar man i hjärnan (en del av blod-hjärn barriären), testikeln och thymus.

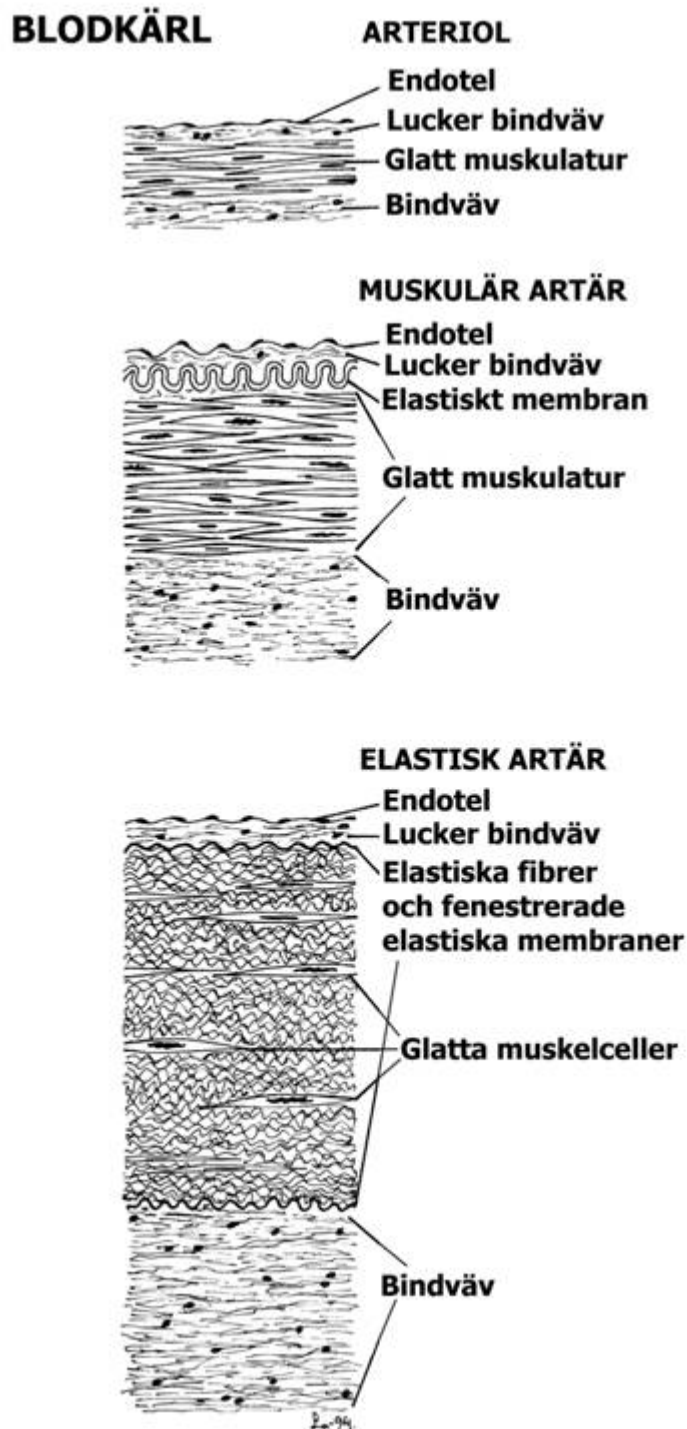
Den **fenestrerade** kapillären har små porer genom endotelcellen. Dessa porer är ibland täckta av en mycket tunn membran. Fenestrerade kapillärer finns i njuren, tarmen och endokrina körtlar.

**Sinusoider** är en speciell typ av kapillärer med en diameter omkring 40  $\mu\text{m}$ , till skillnad från de andras ca 8  $\mu\text{m}$ . Sinusoiderna har ett icke sammanhängande endotel med öppningar mellan

cellerna. Dessutom förekommer omväxlande med endotelcellerna fagocyterande celler. Sinusoidernas uppbyggnad underlättar utbytet av stora molekyler samt ingår i kroppen försvar mot främmande organismer och partiklar. De förekommer i bl.a. lever, mjälte och benmärg.

## LYMFKÄRL

Lymfkapillärerna är liksom blodkapillärerna enkla endotelrör. De börjar blint i bindväven. Lymfan i dem är vävnadsvätska. Lymfkapillärerna bildar nät, ur vilka lymfkärlen utgår. Dessa har vanligen mycket tunn vägg i förhållande till vidden. De stora lymfstammarna, t.ex. bröstgången har glatt muskulatur i väggen. Lymfkärlen är försedda med klaffar liknande venernas.



## DIGESTIONSORGAN

Till matsmältningsapparaten hör munhålan, svalget, matsmältningskanalen och de stora matsmältningskörtlarna, som ligger utanför själva matsmältningskanalen (spottkörtlarna, levern och bukspottkörteln).

Med undantag för munhåla, svalg och de stora körtlarna har matsmältningskanalens alla delar i princip en likartad uppbyggnad: ett rör bestående av vissa bestämda skikt. De tre större skikten är *slemhinnan* (mucosan) som ligger längst in mot håligheten. Därefter kommer ett *bindvävsskikt* (submucosa) och ytterst ett *muskelskikt* (muscularis).

**Slemhinnan** (mucosa) har innerst ett ständigt fuktat epitel som vilar på en lucker bindväv (lamina propria) med blodkärl, lymfkärl och nerver och vanligen rikligt med körtlar samt lymfoid vävnad. Vanligtvis finns i slemhinnan också ett tunt glatt muskellager (muscularis mucosae).

Utanför mucosan följer **submucosa**, vanligen ett kraftigare lager av lucker bindväv, som innehåller större blodkärl, en nervplexus, ofta lymffolliklar, och i ett par avsnitt mukösa körtlar, vilkas utförgångar mynnar på epitelytan.

Nästa skikt, **muscularis**, består vanligen av ett inre ringmuskellager och ett yttre längsmuskelskikt av glatt muskulatur. I munhålan och första delen av matstrupen är det dock tvärstrimmig skelettmuskulatur. Mellan muskelskikten ligger en nervplexus med små autonoma ganglier.

Utanför muscularis finns ett kraftigare bindvävsskikt (adventitia) utom på de delar av digestionskanalen som ligger i bukhålan och täcks av ett lager av bukhinnan (peritoneum, serosa), ett enkelt plattepitel vilande på ett tunt bindvävsskikt.

### MUNHÅLA

Munhålans och svalgets epitel är ett *flerskiktat plattepitel*, som på utsatta ställen ofta är förhornat. Epitelet vilar på ett ganska fast och elastiskt bindvävsskikt, som sänder upp mikroskopiska papiller i epitelskiktet. Eftersom mucosan här saknar eget muskelskikt övergår dess bindväv direkt i den underliggande submucosan. I synnerhet i svalgregionen finns här rikligt med *lymfoid vävnad*, både diffus sådan, enstaka folliklar, och de mer komplicerade tonsillerna av olika typer. Muskulaturen bildar ej regelbundna skikt och är *tvärstrimmig*.

**Tungans** översida har ett tjockt, ofta *förhornat flerskiktat plattepitel*, och är försedd med *makroskopiska papiller* av skiftande utseende (ej att förväxla med de mikroskopiska bindvävspapillerna i epitelskiktet), som höjer sig över tungytan. Flera olika typer av papiller förekommer, varierande hos olika djurslag. I epitelet på svamp-, vall- och bladpapiller finns *smaklökar* (sinnesepitel). I tungan finns också *serösa* och *mukösa* körtlar samt *lymfolliklar*. Tungmuskulaturen är *tvärstrimmig*.

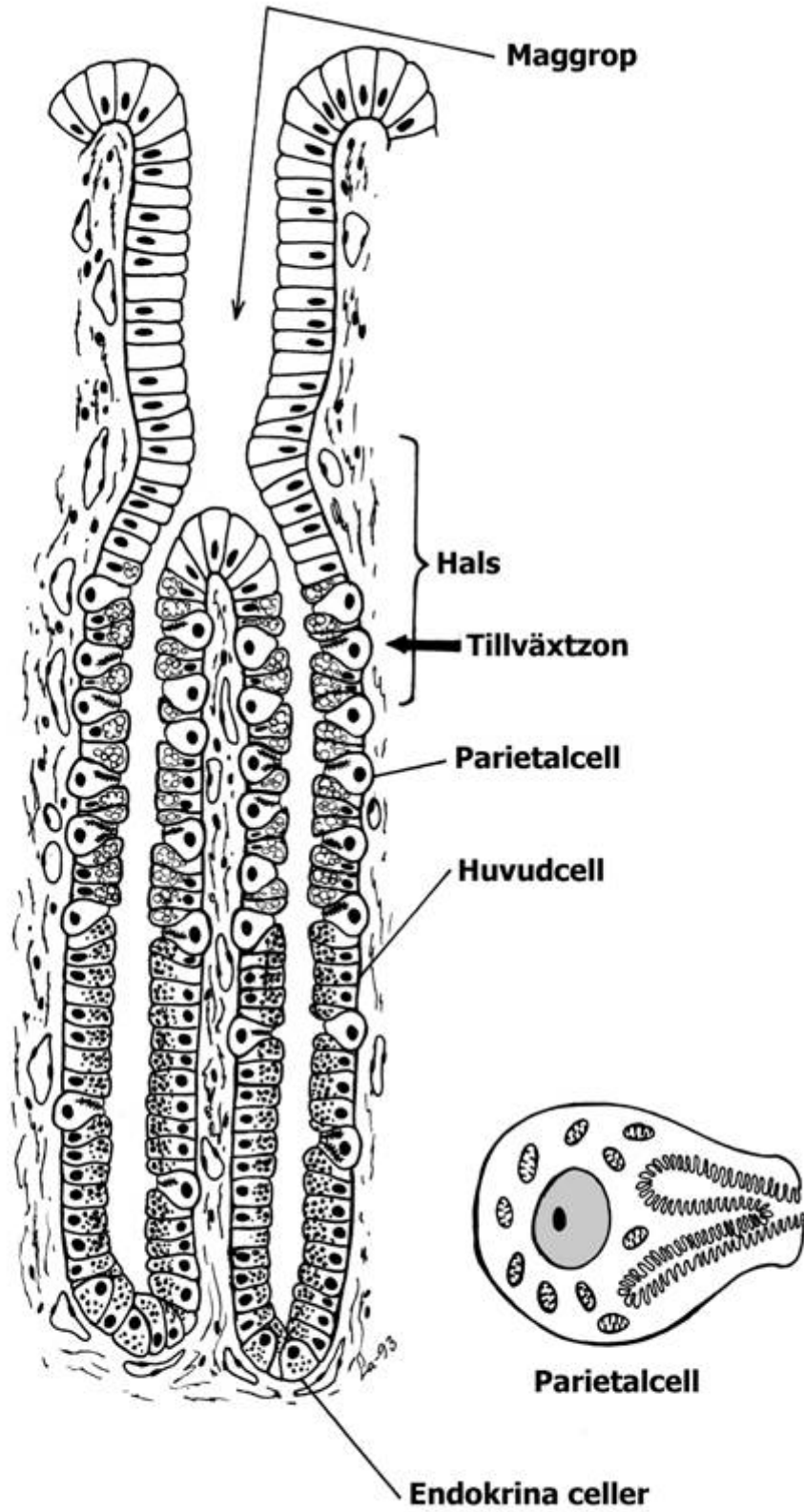
### MATSTRUPE

Foderstrupen (oesophagus) motsvarar någorlunda det allmänna schemat över tarmkanalen. Epitelet i slemhinnan är ett *svagt förhornat flerskiktat plattepitel*. Slemhinnan har ett tunt, glatt ofta ej sammanhängande muskellager. I submucosan finns hos hund och svin rikligt med mukösa körtlar, hos övriga fåtaligt. Muscularis är i övre delen (hos idisslare och hund hela vägen) tvärstrimmig, i nedre delen vanligen glatt, liksom i alla följande delar av matsmältningskanalen. Matstrupen hålls samman med omkringliggande organ via sitt yttersta bindvävsskikt (adventitia).

### MAGSÄCKAR

Hos rovdjur och människa innehåller hela magsäckens slemhinna körtlar. Däremot finns bland annat hos växtätare, i synnerhet idisslare, mer eller mindre väl avgränsade avdelningar (förmagar) till magsäcken där slemhinnan är helt körtelfri.

**FÖRMAGARNA** har ett svagt förhornat, flerskiktat plattepitel (kutan slemhinna). Väggens muscularis är kraftigt utvecklad och består alltid av glatt muskulatur.



**FUNDUSKÖRTEL**

**I våmmen** (rumen) hos idisslarna bildar slemhinnan små, tunglika utskott (upp till 1 cm höga). Slemhinnans muskellager saknas; dess bindväv övergår direkt i den luckra submucosan.

**Nätmagens** (reticulum) slemhinna bildar ett nätverk av förhöjda lister. Slemhinnans muskel-lager saknas även här, utom i form av strängar i listerna.

**Bladmagens** (omasum) vägg är försedd med högre och lägre bladlika veck med små utskott på. Mucosan har här ett sammanhängande muskellager, som går upp i bladen. I de större bladen ingår även utskott från muscularis ringmuskellager.

**KÖRTELFÖRSEDD MAGSÄCK** (hos idisslarna löpmagen, abomasum). Fullständigt fylld är magsäckens inre yta slät. Vid minskad fyllnad veckas slemhinnan så att ett nätverk av åsar och rännor bildas. Över hela slemhinneytan finns små inbuktningar, maggropar, i vars botten långa, enkla körtelrör mynnar. Körtlarna är av 3 olika slag: cardiakörtlarna kring övre magmunnen (cardia) eller gränsområdet mot förmagen, funduskörtlarna i huvuddelen av magsäcken, och pyloruskörtlarna närmast under magmunnen (pylorus).

Slemhinnans epitel är ett högt, *enskiktat cylinderepitel*, som är sekretoriskt och där alla cellerna bildar ett alkaliskt slem. Det mukösa sekretet fyller cellerna apikalt om de höga smala kärnorna; denna del är på snittpreparat nästan färglös. Ytepitelet går även ned i maggroparna där körtelrören mynnar. Runt körtelrören och under ytepitelet ligger lucker bindväv, som ofta har inslag av diffus lymfoid vävnad. I synnerhet hos svin finns också rikligt med lymffolliklar.

**Funduskörtlarna.** I körtelrörets övre del, halsen, finns ett område med stamceller som bildar en *tillväxtzon* för både ytepitelet och körteldelen. Cellerna förnyas härifrån genom att en livlig celldelning sker, varefter cellerna förskjuts upp mot ytan eller ned i körteln. Ytepitelet förnyas oftare än körtelröret. I halsen finns även en typ av mukösa celler. Själva körtelröret består av huvudceller (zymogena) och parietalceller.

*Huvudcellerna* är oregelbundet formade, ganska låga celler som bildar enzymet pepsinogen. De innehåller rikligt med ribosomförsedd endoplasmiskt retikel. Största andelen huvudceller ligger i nedre delen av körtelrören.

*Parietalcellerna* ansvarar för saltsyraproduktionen. De är stora, päronformade celler och starkt eosinofila. De ligger delvis utanpå och delvis emellan huvudcellerna (och även på halsen). Deras apikala cellmembraner bildar intracellulära, mikrovilliförsedda kanaler och de har rikligt med mitokondrier i cytoplasman.

**Pylorus- och cardiakörtlarna** är mer grenade och slingrade, ofta hoprullade i nedre änden. Cellerna är typiska för mukösa körtlar, med starkt tillplattade, basala kärnor och svagt färgad cytoplasma; de bildar huvudsakligen slem. De mynnar i djupare maggropar.

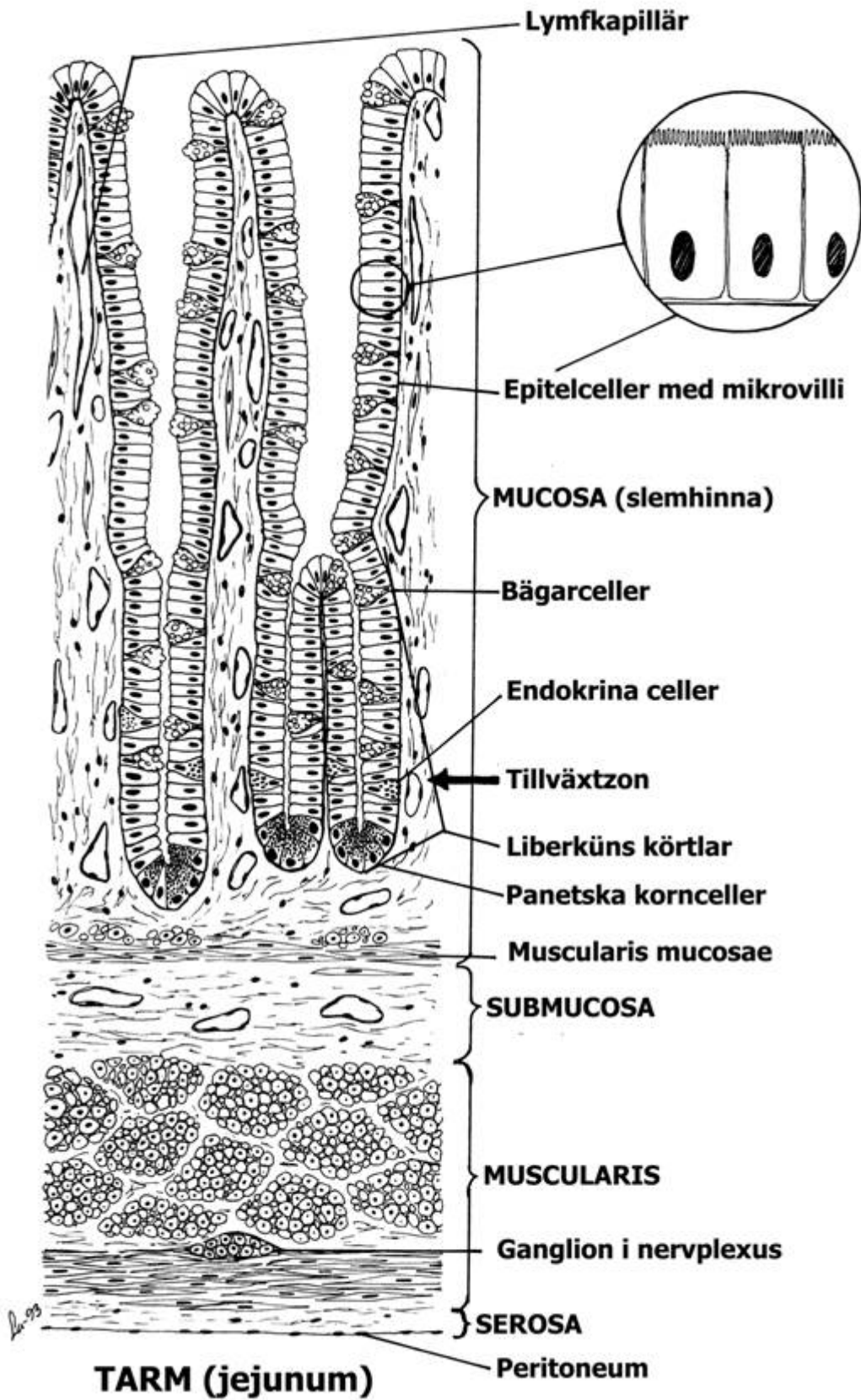
**Gastro-entero-endokrina celler.** Mag-tarmkanalen har ett stort antal endokrina celler som ligger spridda bland övriga celltyper. De tillverkar olika peptidhormoner som är viktiga för att tillsammans med nervsystemet samordna och reglera digestionskanalens olika funktioner.

## TARM

Tarmslemhinnan har ett högt, *enskiktat cylinderepitel* med borstbräm (resorberande celler) samt insprängda *bägarceller*. I slemhinnan finns tätt med enkla, vanligen raka, *körtlar* (intestinalkörtlar, Lieberkühns körtlar). I bindväven mellan dessa finns diffus *lymfoid vävnad* med rikligt med lymfocyter. Lymffolliklar, både enstaka och i aggregat, förekommer också i såväl submucosan som i mucosans bindväv. I den mycket lösa submucosan finns kraftiga blodkärl och mycket fettväv. Välutvecklat *nervplexus* finns i submucosan (Meissners plexus) och mellan ring- och längsmuskellagren i tarmväggens muscularis (Auerbachs plexus). Dessutom förekommer även *endokrina celler* liksom i magsäcken.

**Tunntarmen** består av tre olika delar *duodenum* (galltarm), *jejunum* och *ileum*. Den absorberande ytan är starkt förstorad genom blad- resp. fingerlika slemhinneutskott, tarmludd eller *villi*. I villi finns kapillärnät och nervplexusgrenar. Här börjar också mjölksaftkärlen, med kraftiga *lymfkapillärer* vars lymfa är vitaktig på grund av resorberat fett. Mellan villi mynnar intestinalkörtlarna. Dessa består till stor del av ett cylinderepitel med bägarceller. I botten finns utom hos svin och rovdjur stora celler med starkt eosinofila granula, Panethska kornceller, som anses bilda enzym





som bryter ner bakterieväggar. I nedre tredjedelen av körtlarna ligger tillväxtzonen för tarmepitelet, som förnyas vart 3:e – 5:e dygn.

I *duodenum*s submucosa finns sammansatta körtlar, oftast mukösa (duodenalkörtlar eller Brunners körtlar), vilkas utförsgångar mynnar i intestinalkörtlarna. De bildar ett alkaliskt slem. I särskilt ileums mucosa och submucosa finns *aggregat av lymffolliklar* (Peyers plattor), som hos ko kan bli flera meter långa.

**Tjocktarmen** (colon) och **blindtarmen** (caecum) saknar villi. Bågarceller är mycket rikliga både i ytepitelet och i intestinalkörtlarna (Lieberkühns). Dessa saknar emellertid Panethska celler.

I **blindtarmen**, där hos många växtätare den bakteriella cellulosedbrytningen sker, finns särskilt rikligt med lymfoid vävnad. Blindtarmens maskformiga bihang (appendix) utgörs till stor del av lymfoid vävnad; lumen är starkt förträngd.

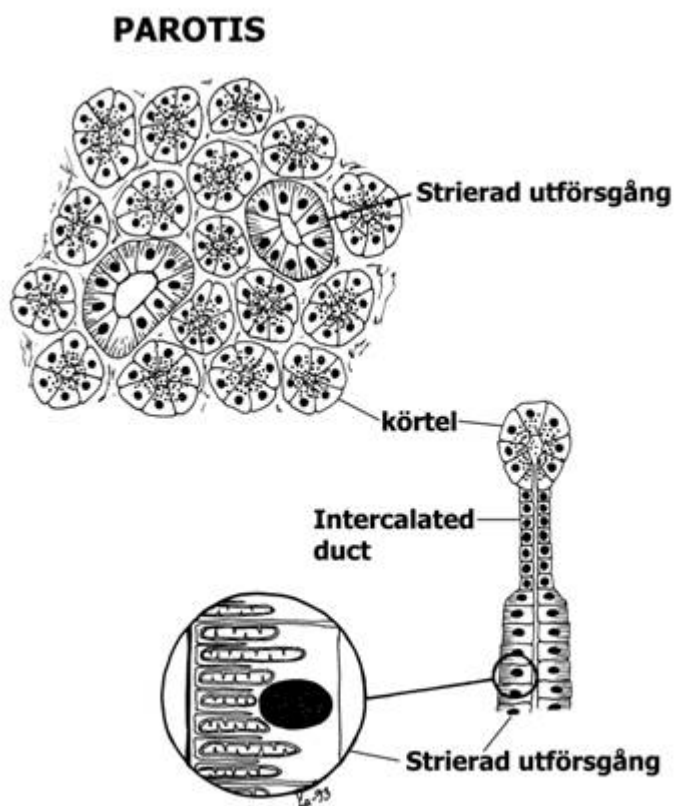
I **ändtarmen** (rectum) blir intestinalkörtlarna allt kortare och försvinner. Epitelet övergår småningom till flerskiktat plattepitel, som i huden.

## STORA KÖRTLAR I SAMBAND MED DIGESTION

### SPOTTKÖRTLAR

De stora spottkörtlarna, vilkas utförsgångar mynnar i munhålan, fast de i övrigt skilt sig från denna är 3 par: *öronspottkörtel* (parotis), *underkäksspottkörtel* (submaxillaris eller submandibularis) och *undertungsspottkörtel* (sublingualis). Körtelvävnaden är uppdelad i lobuli, skilda åt av bindväv i vilken blodkärl, nerver och interlobulära utförsgångar löper. De är sammansatta körtlar; parotis i regel serös, de övriga blandade serösa och mukösa i olika proportioner. Förhållandena är komplicerade, och olika hos olika arter. Körtelenheterna kan vara omväxlande serösa och mukösa. Ibland är de mukösa enheterna försedda med "serösa halvmanar", serösa cellhopar som sitter tätt utanpå de mukösa och avger sitt sekret mellan de mukösa cellerna till körtelrörets lumen. *Utförsgångarnas* första del är mycket tunn, medan större delen av utförsgångarna inom lobuli (intralobulära) är vida, med rätt högt epitel. De förenar sig till de interlobulära sekretgångarna (mellan lobuli), av vilka de större har flerskiktat kubiskt eller cylinderepitel. De gemensamma gångarna utanför körtlarna har flerskiktat epitel med bågarceller.

Utom de stora spottkörtlarna finns också mindre samlingar av serös och mukös körtelvävnad i t.ex. tungan och kinderna.



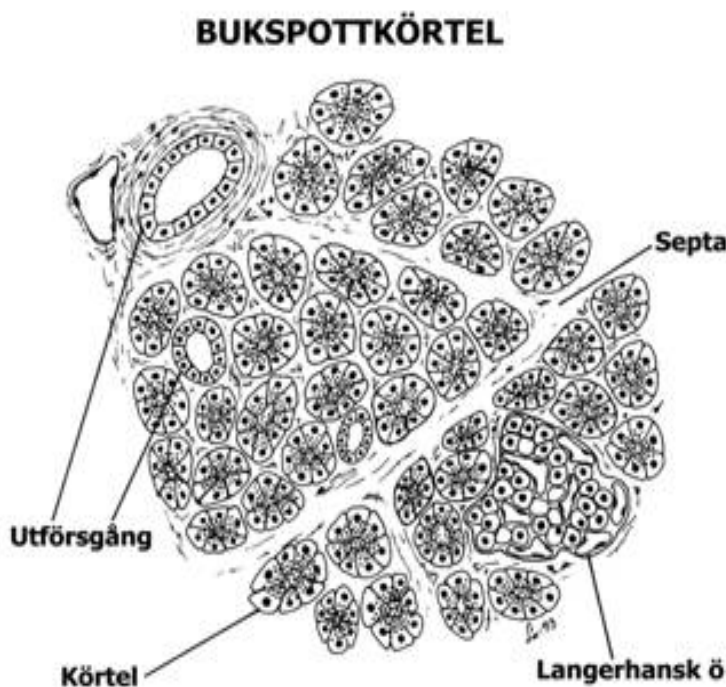
## BUKSPOTTKÖRTEL

Bukspottkörteln (pancreas) är omgiven av en bindvävskapsel och uppdelad av septa i små lobuli. Den innehåller både exokrin och endokrin vävnad.

Den *exokrina* vävnaden är serös. Cellerna innehåller rikligt med parallella ribosomklädda cytomembraner och sekretgranula.

De intralobulära utförsgångarna är mycket smala och tunnväggiga och därför svåra att skilja från den omkringliggande körtelvävnaden. De interlobulära gångarna är vida, med cylinderepitel, de större också med bägarceller och ibland glatt muskulatur, liksom de utanför körteln belägna pancreasgångarna.

På H/E-snitt syns den *endokrina* vävnaden som ljusare cellgrupper, Langerhans öar (se de endokrina organen).



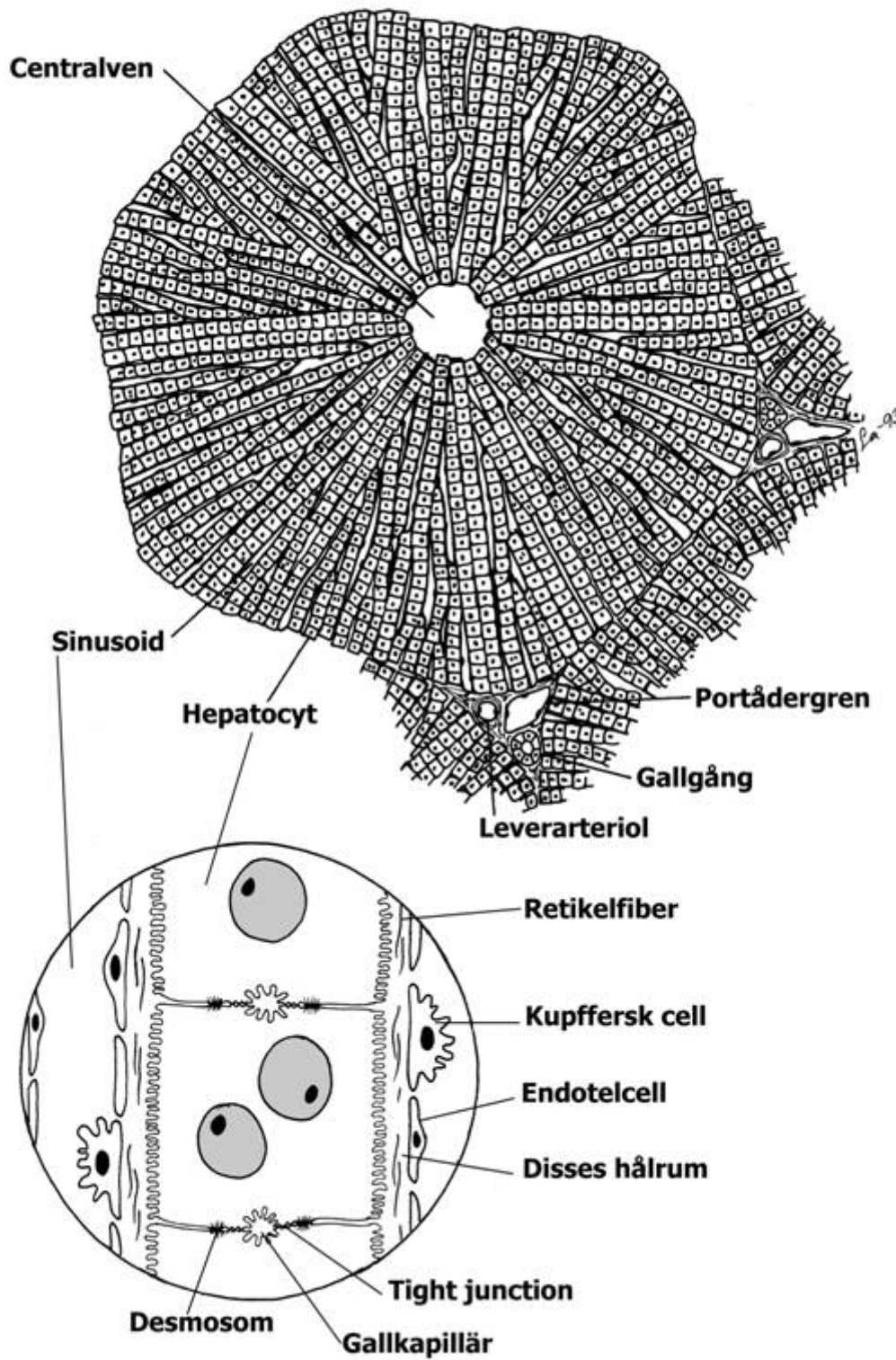
## LEVER

Levern (*hepar*) är uppdelad i lobuli, någon mm. i diam. och i tvärsnitt 5- till 6-kantiga. Lobuli är hos svin helt omgivna av bindvävssepta; hos övriga är bindväven föga märkbar. Grenar av *leverartär*, *portåder* samt *gallgångar* (med kubiskt epitel) går mellan lobuli. I mitten på varje lobulus går en *centralven*; dessa förenar sig till *levervenerna*.

Lobuli är uppbyggda av *levercellplattor*. Dessa består av ett enkelt lager ungefär kubiska celler i något förgrenade rader, och går radiärt i lobuli. Levercellerna, hepatocyterna, innehåller både slätt och ribosomförsedd endoplasmatiskt retikel, rikligt med mitokondrier samt upplagrad glykogen. Mellan cellerna inuti levercellplattorna går *gallkapillärerna*. Det är trånga kanaler som bildas mellan cellmembranerna, dit gallan utsöndras och rinner utåt periferin till gallgångarna.

Utrymmet mellan levercellplattorna upptas av *sinusoiderna*, till vilka blodet kommer från artär- och portvensgrenarna och rinner *inåt* samt töms i centralvenen. Sinusoidväggen har öppningar mellan cellerna och består dels av endotelceller, dels fagocytiska celler som ingår i kroppens försvar. De kallas Kupfferska celler och deras utskott hänger ofta in i sinusoidens lumen. De deltar också i nedbrytningen av hemoglobin från uttjänta blodkroppar. Mellan sinusoiden och levercellerna finns ett utrymme (Disses hålrum), i vilket mikrovilli från levercellerna skjuter in. Levercellerna kommer härigenom i intimaste möjliga kontakt med blodet.

# LEVER



## ANDNINGSORGAN

Funktionellt kan man dela in andningsorganen i två delar: luftvägar (ledande del) och alveol-system (respiratorisk del). Luftstrupe och primära bronker ligger utanför lungan.

### LUFTSTRUPE

Luftstrupen (trachea) och de primära bronkerna är inuti klädda av en slemhinna med ett *cilierat, flerradigt cylinderepitel* med bägarceller. I bindväven finns små mukösa och serösa körtlar. I väggen finns ett flertal hästskoformade *hyalina broskringar* med öppningen liggande dorsalt. Ett stråk *glatt muskulatur* förenar broskringens ändar; hos rovdjur och kanin ligger det utanför broskringen, hos andra husdjur innanför.

### LUNGA

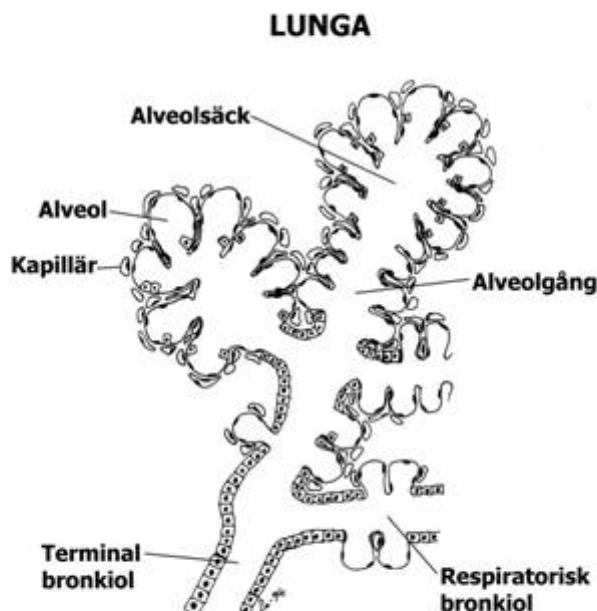
De grövre bronkerna liknar luftstrupe i sin uppbyggnad. Broskringarna minskar i storlek och i de **mindre bronkerna** är brosken helt oregelbundet formade, och i de minsta finns bara rester kvar. De har då ett sammanhängande *ringmuskelskikt* (glatt) i mukosan, som på fixerat material är kontraherat. Slemhinnan innanför kommer då att ligga i höga längsgående veck, och lumen får ett stjärnlikt utseende på tvärsnitt.

**Bronkiolerna** saknar brosk och körtlar. Epitel är cilierat kubiskt med enstaka bägarceller i början. De övergår successivt till det respiratoriska epitelet varvid bägarcellerna försvinner, glatt muskulatur och cilier avtar. Bronkiolernas ändgrenar bildar smala gångar, i vilka alveolerna öppnar sig.

**Alveolerna** är blåsor, vilkas vägg består av ett ytterst tunt (någon 10-dels  $\mu\text{m}$ ) enkelt platteepitel. I omedelbar kontakt med detta är varje alveol omgiven av ett tätt nätverk av blodkapillärer, vilkas endotel är av liknande tjocklek. Under alveolepitelet finns en mycket tunn basallamina, som ofta är gemensam för kapillärendotelet och alveolepitelet när dessa ligger an mot varandra. Barriären mellan kapillärblod och alveolluft är alltså mycket tunn (omkring  $0.3 \mu\text{m}$ ). Insprängda bland de enkla platteepitelcellerna finns de s.k. *septalcellerna* som syntetiserar ett ytspänningsnedsättande sekret.

I lungvävnaden finns också *makrofager*, som fagocyterar bakterier och även sot och dylikt och antingen förs ut samma väg som slemmet, eller deponerar osmältbara partiklar i bindväven; lungan får härav med tiden gråaktig färg.

Varje bronkiol med smågrenar och tillhörande lungvävnad bildar en lobulus omgiven av bindvävssepta, som går in från bindväven i lungsäckens inre blad.



## LYMFOIDA ORGAN

Tillsammans med tonsiller och diffus lymfoid vävnad ansvarar dessa organ för kroppens lymfocytbildning och är centrala organ i immunförsvaret.

### LYMFKNUTOR

Lymfknutor finns i obestämt antal, spridda utefter lymfbanorna. De förekommer rikligast i armhålor och ljumskar, vanligen omgivna av fettvävnad. Deras antal och storlek växlar mycket, med åldern avtar de. De är upp till mandelstora (hos människa), ofta bönformade, omgivna av en kapsel från vilken septa går in, som delar upp organets bark. Mot dess inre, märgen, delar septa upp sig. På körtelns konkava sida finns en öppning (hilus) genom vilken en artär och en ven passerar. Dessutom lämnar ett stort lymfkärl organet genom hilus, medan flera mindre lymfkärl mynnar i lymfknutan på dess konvexa sida.

Hela det inre är fyllt av ett nätverk av retikulär bindväv (med retikelceller och makrofager). I detta nätverk finns i barken tätt packade samlingar av B-lymfocyter i olika utvecklingsstadier s.k. *lymfkolliklar* (primära och sekundära). Den sekundära innehåller ett ljust område i mitten, groddcentrum, där *plasmaceller* bildas. De har visat sig ansvara för tillverkningen av antikroppar, *immunoglobuliner*.

Märgen består av strängar av lymfoid vävnad. Omkring denna vävnad och närmast kapseln och septa är den retikulära bindväven mera glesmaskig, lymfsinus; här sipprar lymfan fram och blir "filtrerad" av makrofagerna och därmed befriad från eventuella föroreningar, bakterier, virus m.m. Från lymfkolliklarna mottar den en mängd lymfocyter och likaså immunoglobuliner, som förs vidare genom lymfkärlen ut ur körteln, och så småningom till blodet.

**Lymfkolliklar** kan förekomma enstaka eller gruppvis i bindväven i olika organ, som i ex. svalget (tonsiller), tarmen (Peyerska plattor) och luftvägarna.

**Diffus lymfoid vävnad** är ställen i bindväv med lymfocytbildning utan att kolliklar bildats och är vanlig i matsmältningskanalen och andningsvägarna.

### MJÄLTE

Mjälten (*lien*) är omgiven av en bindvävskapsel (utanpå beklädd av bukhinnan). Kapseln har innerst ett muskellager - den kan kontraheras rätt betydligt. Det finns en hilus, genom vilken artärer, vener och nervfibrer passerar. Mjälten saknar dock lymfkärl. Den filtrerar blodet och tar därvid hand om mikroorganismer och uttjänta röda blodkroppar. I stor utsträckning bildas också lymfocyter och antikroppar i mjälten. Den fungerar dessutom som reservoar för röda blodkroppar.

Mjältvävnaden delas in i *röd och vit pulpa* som har till stomme en retikulär bindväv. Den vita pulpan består av lymfoid vävnad med lymfkolliklar och ligger runt centralartärerna. Utanför den vita pulpan ligger den röda pulpan i vilken det finns en stor mängd sinusoider och rikligt med makrofager i det retikulära nätverket. Här sker förutom fagocytos av bakterier m.m., en stor förstöring av uttjänta röda blodkroppar, vilkas järninnehåll tas tillvara och återförs till benmärgen där det används på nytt.

Sinusoiderna mynnar i venerna, men de kan (genom sfinktrar i ändarna) kvarhålla en stor mängd röda blodkroppar. Mjälten är därför ett erythrocytlagrande organ - vid plötsligt behov av erythrocyter i kroppen kan stora mängder pressas ut från mjälten.

### THYMUS

Thymus (bräss) har en central funktion i barndomen då kroppens immunförsvaret byggs upp. Den tillbakabildas senare.

Thymusvävnaden är uppdelad i ett stort antal oregelbundna, greniga lobuli. Ett nätverk bildas av *thymusepitelceller* som förgrenar sig och knyter kontakt med varandras utskott. Makrofager förekommer också. I maskorna till detta nätverk sker bildningen av lymfocyter typiska för thymus, T-lymfocyter. Dessa ligger koncentrerade till lobulis mörka yttre lager, barken, där de ligger

jämnt fördelade (inga lymffolliklar). Märgen är ljusare och innehåller de Hassallska kropparna typiska för thymus. Det är koncentriska lager av epitelceller med okänd funktion.

## ENDOKRINA ORGAN

De endokrina (inre-sekretoriska) körtlarna saknar utförsgångar och deras produkt, hormonerna, lagras vanligen i de endokrina cellerna och avges efter behov till blodet eller omgivningen. Ofta är hormonerna proteiner eller peptider, men binjurbarkens hormoner och könshormonerna är steroider, och binjuremärgens är catecholaminer.

De viktigaste endokrina organen är sköldkörteln, bisköldkörtlarna, binjurarna, hypofysen och de Langerhanska cellöarna i pancreas, som visserligen inte bildar ett sammanhängande organ men också har endokrin funktion, liksom diffust spridda celler i mag-tarmkanalen m.fl. Gonaderna (ovarier och testiklar) och placentan innehåller också celler med endokrin funktion (se dessa organ).

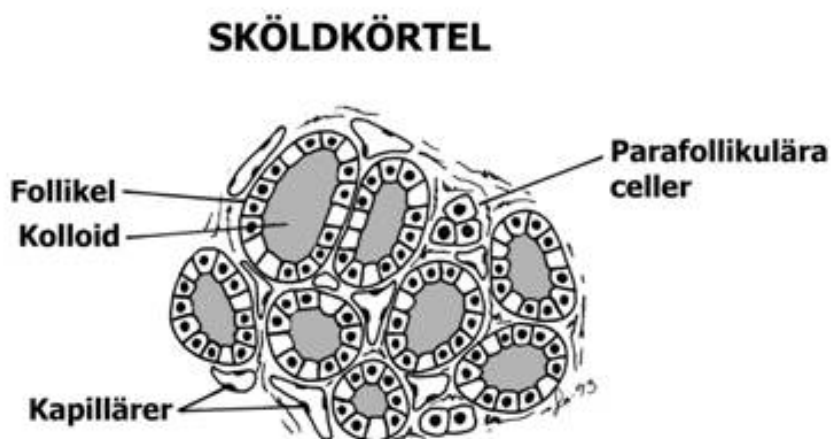
### SKÖLDKÖRTEL

Sköldkörteln (thyreoidea) omges av en kraftig bindvävskapsel, från vilken bindvävssepta går in i körteln med blodkärl, lymfkärl och nerver. Körtelepitelet bildar blåsor, *folliklar*, av växlande storlek och form alltefter körtelns aktivitetstillstånd. Varje follikel begränsas av ett lager kubiska körtelceller, deras höjd växlar med follikelns utspändhetsgrad. Hormonet kopplas till ett protein som lagras i lumen och då kallas *sköldkörtelkolloid* (thyreoglobulin). Folliklarna omges sparsamt av bindväv, i vilken ett tätt nätverk av blodkapillärer löper.

Basalt i follikelepitelet eller vid kapillärerna finns enstaka **ljusa celler**, parafollikulära celler, som är betydligt större och anses bilda *calcitonin*, ett hormon som medverkar vid regleringen av kalciumkoncentrationen i blodet.

### BISKÖLDKÖRTEL

Bisköldkörtlarna (parathyreoidea) ligger tätt intill eller t.o.m. inuti sköldkörteln (t.ex. råtta, hund); bindvävskapseln har då delvis sammansmält med sköldkörtelns. Från kapseln går fina bindvävsstråk med blodkärl, lymfkärl, nerver och många fettceller in i körteln (hos ko och svin septa, som delar organet i lobuli). Körtelepitelet består av *huvudceller* och *oxyfila celler*. Huvudcellerna är flest till antalet och producerar parathormon, som medverkar vid reglerandet av kalcium- och fosforomsättningen. De oxyfila cellerna är större och innehåller rikligt med mitokondrier. Deras funktion är fortfarande okänd.



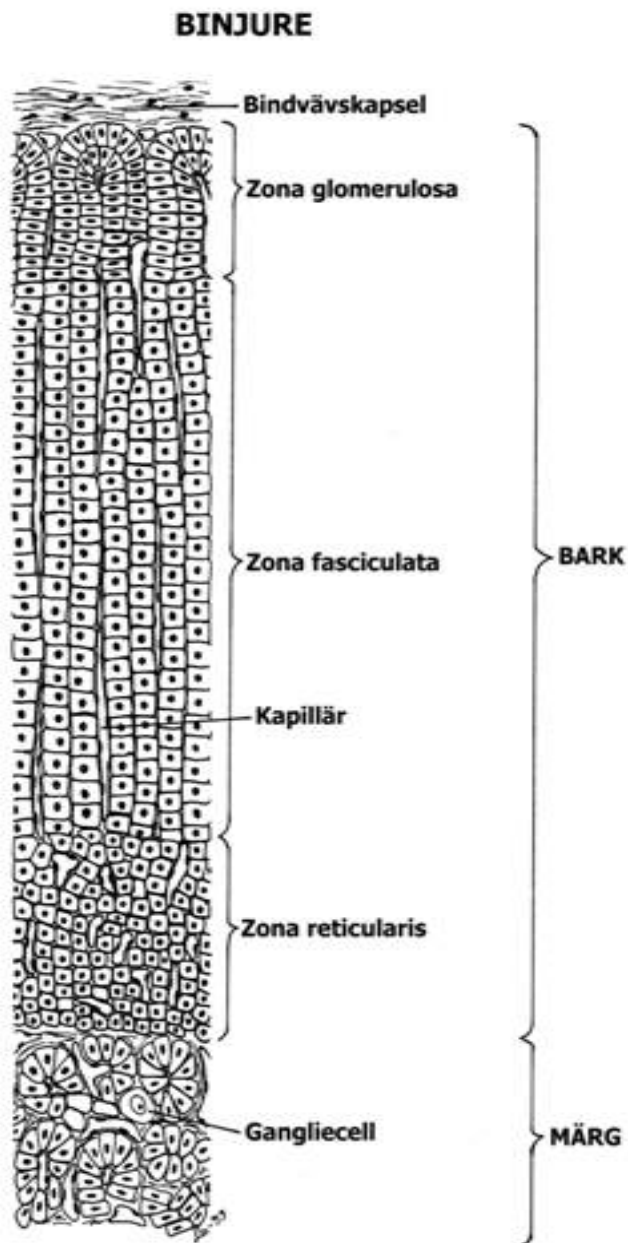
## BINJURE

Binjurarna (gl. suprarenales) omges av en bindvävskapsel, som innehåller glatta muskeltrådar. Från kapseln går blodkärl in i körteln, men inga septa eller större bindvävsstråk. Körtelvävnaden består av ett yttre lager (barken) och ett centralt (märgen) med olika embryologiskt ursprung, byggnad och funktion.

**Barken** består av strängar av celler, och mellan dem vida kapillärer. I det yttersta lagret av barken, (zona glomerulosa), anastomoserar strängarna med varandra, antingen oregelbundet eller i form av bågar av höga celler (häst, svin, rovdjur). I det underliggande tjockare barksiktet (zona fasciculata) går strängarna parallellt med varandra och radiärt. Man brukar också urskilja en innersta zon (zona reticularis) som gränsar mot märgen, med mera oregelbunden anordning av cellerna.

Cellerna innehåller en mängd fettdroppar, vilka gör dem ljusa på snitt. Ultramikroskopiskt framträder också ett stort antal släta membraner (utan ribosomer). De rikliga, stavformiga mitokondriernas inre membraner har formen av tätt packade, tvärställda tubuli. Binjurebarken producerar ett flertal olika hormoner av *steroidtyp* som genast avges till blodet och ej lagras som sekretgranula i cellerna. Man skiljer mellan tre huvudgrupper av barkhormon: mineralokortikosteroider som bildas i zona glomerulosa, glukokortikosteroider och sexualkortikosteroider från zona fasciculata och zona reticularis.

**Märgen** bildas från samma anlag som nervsystemet, med vilken den står i intim förbindelse. Den innehåller också sympatiska ganglieceller. I märgen finns förutom kapillärer en mängd mycket tunnväggiga vener (bildade genom sammanflöde av kapillärerna från barken). Venerna är utvändigt helt omgivna med märgceller, som anses avlämna sitt sekret till dem. På snitt är venerna ofta hopfallna, och vävnaden ser ut att bestå av oregelbundna strängar och klumpar av celler av växlande form. Cellerna förses med syre från artärer som går direkt till märgens kapillärnät. Märgcellerna innehåller granula, som färgas bruna av oxidationsmedel, t.ex. kromsalter, och kallas därför kromafina. Ultramikroskopiskt syns att dessa granula är blåsor innehållande sekret. De hormoner som bildas är *adrenalin* (epinephrin) och *noradrenalin* (norepinephrin).





## HYPOFYS

Hypofysen ligger väl skyddad i en fördjupning i kilbenet på undersidan av hypothalamus, omgiven av hårda hjärnhinnan (dura mater) och innehåller obetydligt med bindväv. Den består av framlob och baklob. Vanligen urskiljer man mellan dessa en tredje, mindre lob, mellanloben. Fram- och mellanloben utgör fram- respektive bakväggen av en epitelblåsa, som embryonalt avsnörts från munhålans tak och vandrat upp och vuxit ihop med en nedåtbuktning från hypothalamus botten, som bildar bakloben. Bakloben består alltså av nervvävnad, inte epitel. Den hänger samman med hjärnan genom hypofysstjälken och kallas *neurohypofys*. Framlob och mellanlob kallas *adenohypofys*. Hos olika djur varierar de olika lobernas läge och utformning: hos t.ex. häst och hund omges bakloben helt av både mellanloben och framloben.

Hypofysens blodförsörjning sker från små artärer, dessutom går vener, *portvener*, från hypothalamus understa del till ett kapillärnät i framloben.

**Framlobens** körtelepitel består av oregelbundna strängar och klumpar av polyedriska celler, sammanhållna av sparsam bindväv med kapillärer i. Cellerna är av flera slag, acidofila, basofila och färglösa (kromofoba) och har givits många olika beteckningar. Ultramikroskopiskt kan också flera olika slags celler urskiljas och man anser att de olika cellslagen tillverkar olika sorters hormon. Minst 6 olika hormoner bildas här, flera med överordnande funktion över andra endokrina organ.

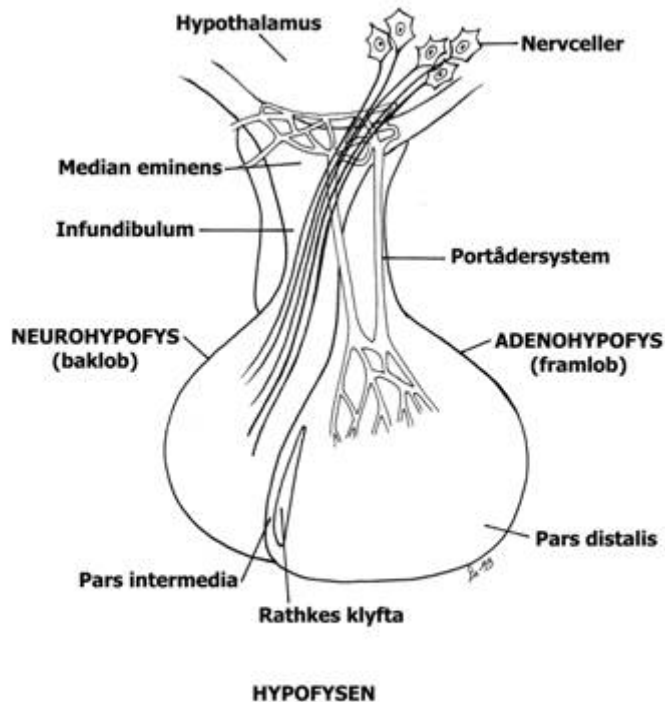
Framlobens celler står under inflytande av hormoner (releasing och inhibiting factors) som bildas i hypothalamus och transporteras direkt till framloben genom portådersystemet.

**Mellanloben** utgör en smal zon av starkt basofila celler, tätt lagrade. Ett melanocyststimulerande hormon bildas här.

**Bakloben** består inte av körtelvävnad, utan av omyeliniserade *axoner* från nervceller i *hypothalamus* och mellan dem en sorts gliaceller, pituicyter med långa utskott och små kärnor, samt många små blodkärl. Nervceller i hypothalamus bildar hormoner, som transporteras genom axonerna och lagras i deras förtjockade ändgrenar i hypofysens baklob där också frisättningen sker. Det är 2 olika hormoner, oxytocin och vasopressin som också kallas antidiuretiskt hormon (ADH).

## LANGERHANS CELLÖAR

Langerhans cellöar i pancreas är små samlingar av inresekretoriska celler med tillhörande vida kapillärer, som är insprängda i den exokrina vävnaden. Cellöarna färgas svagt med hämatoxylin-eosin. Med specialfärgningar kan olika celltyper urskiljas där alfa- och beta-cellerna är de viktigaste. Alfa-cellerna ligger perifert, är större än de andra och bildar hormonet *glucagon*. Betacellerna utgör större delen av vävnaden och bildar *insulin*. Ultramikroskopiskt framträder i båda cellslagen ribosomförsedda membraner, och sekretgranula.



## NJURAR

Njurarna (*ren*) är byggda som komplicerade sammansatta tubulära körtlar. De är försedda med en kapsel av kollagen bindväv, från vilken det går in endast få och svaga bindvävsstråk. Bindväven i barken är mycket obetydlig medan det i märengens innerzon finns bindvävsstråk.

I njuren kan makroskopiskt 3 lager urskiljas: *barken*, rödbrun med många små, röda prickar (glomeruli) samt *märgen*. Märgen består vanligen av två skikt: den rödstrimmiga *ytterzonen* och den ljusa *innerzonen*, som löper ut i en konisk papill, omgiven av det trattlika njurbäckenet. Exempelvis kanin och råtta har en sådan enkel njure med en papill. Ko, svin och människa har flera papiller omgivna av varsin trattlik gren av njurbäckenet. Hos får, get, hund, har inte märgen formen av en kon, utan den blir utdragen till en ås (crista). Hos vissa djur består njuren av flera s.k. renculi utformade som små njurar sammanhållna av ett förgrenat njurbäcken. Kons njure visar en övergång till renculinjure.

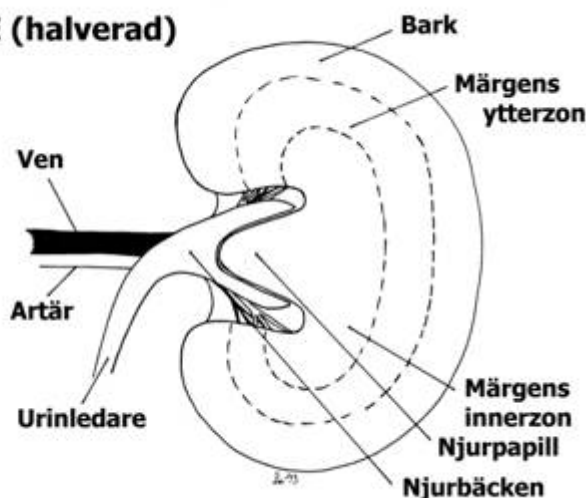
Mikroskopiskt består njurvävnaden av nefron som mynnar i samlingsrör. Ett **nefron** är ett rör av enskiktat epitel, som efter sin byggnad kan indelas i följande delar: Bowmans kapsel, proximal tubulus, den tunna delen av Henles slinga, den tjocka delen av Henles slinga, distal tubulus samt initialt samlingsrör.

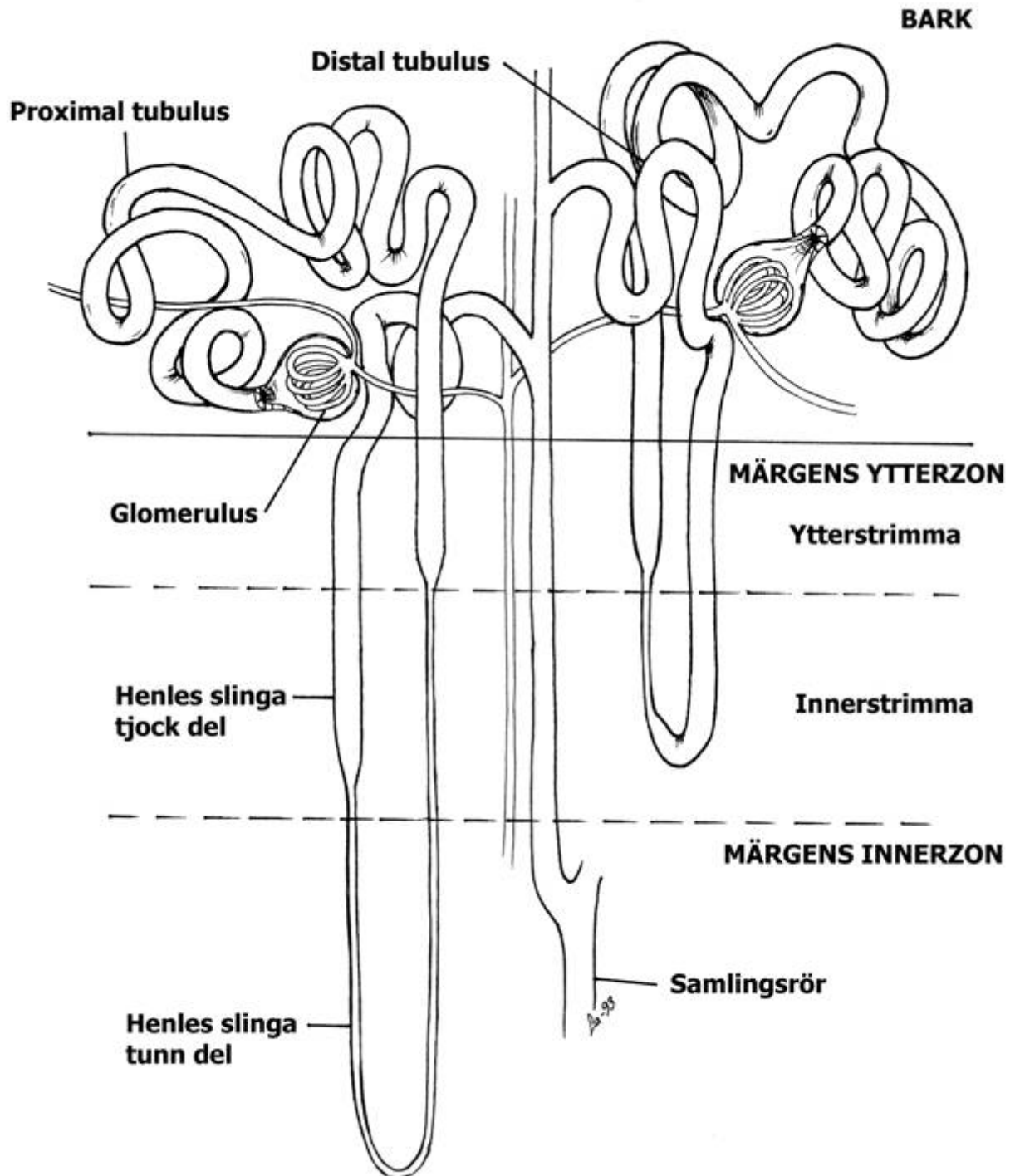
**Bowmans kapsel** är en blåsa av enkelt plattepitel. Den innehåller ett kapillärnystan, **glomerulus**, som får sitt blod från en *tillförande (afferent) arteriöl*. Kapillärerna förenas till en *bortförande (efferent) arteriöl* (obs. ej en ven). Runt alla kapillärer ligger ett skikt av speciella celler (podocyter), som är starkt förgrenade. Förgreningarna har i sin tur tunna fingerlika utskott som ligger runt kapillären. Mellan utskotten och kapillären finns basalmembranet, som består av kapillärens och podocyters sammanslagna basallamina.

Återstående delar av nefronet är rörformiga. **Proximal tubulus** har först ett slingrande förlopp i närheten av kapseln och går sedan rakt in mot märgen. Den är den tjockaste delen av nefronet, epitelet är rätt högt, och har ett tydligt borstbräm. Cellerna innehåller tätt stående, långa, basala mitokondrier (som vid lämplig färgning ger cellerna ett strimmigt utseende även i ljusmikroskop). Mellan mitokondrierna går cellmembranet upp, så att varje mitokondrie kommer att stå i ett trångt fack, och alltså har nära anslutning till cellmembranet på alla sidor. Cellerna griper in i varandra med långa bladlika utskott från sidorna. I det raka partiet av proximal tubulus blir cellerna och borstbrämet lägre. Denna sista del når in i märengens ytterzon, där den utgör början på Henles slinga, som består av en tunn del och en tjock del. Hos däggdjur har alla nefroner Henles slinga, fast den kan vara olika lång mellan nefroner. Proportionen mellan korta och långa slingor varierar mellan djurslag och har betydelse för djurens förmåga att koncentrera urinen och därmed spara på vatten.

Den **tunna delen** av Henles slinga har ett mycket tunt enkelt plattepitel och går rakt ner i märgen. Kanalen gör en kraftig U-böj och vänder tillbaka mot barken. U-böjen är placerad antingen i den tunna delen eller den påföljande tjocka beroende på hur lång slinga det nefronet har. Skänk-larna går alltid parallellt med varandra.

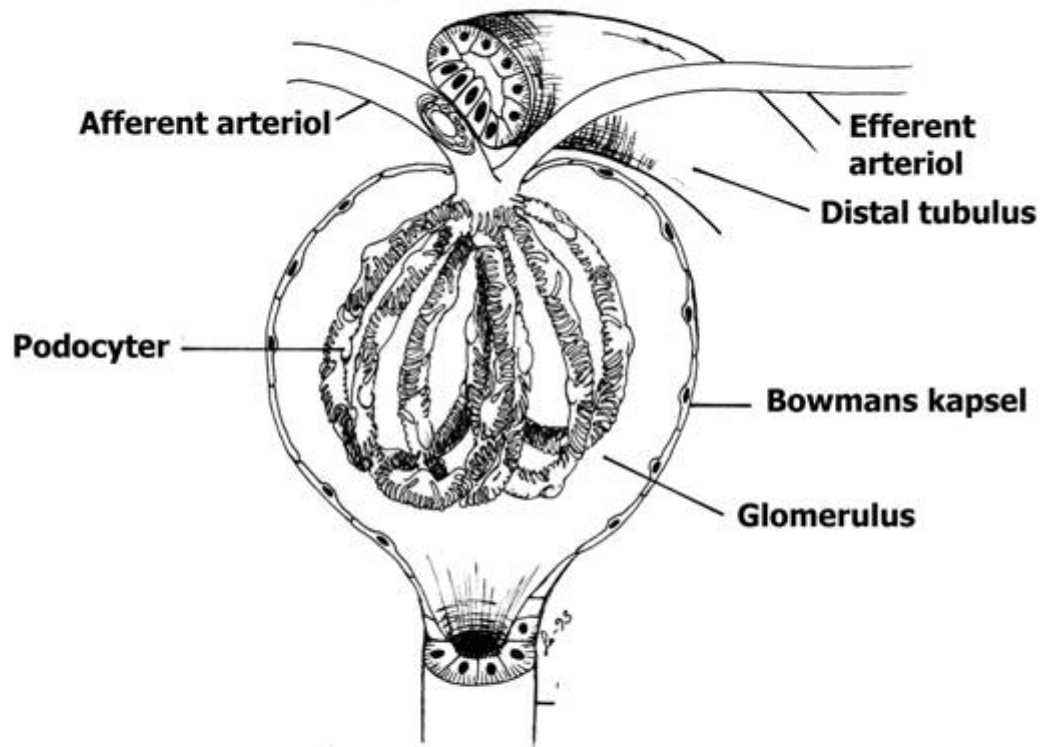
ENKEL NJURE (halverad)



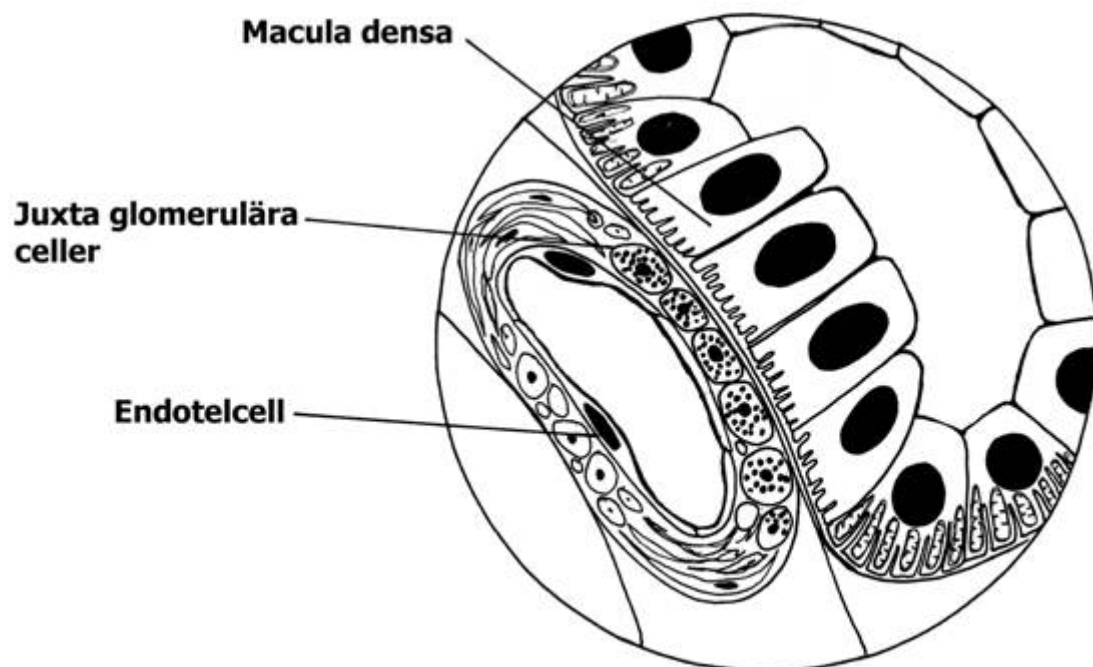
**NJURE**

# NJURE

## Juxta glomerulära apparaten



## JUXTA GLOMERULÄRA APPARATEN



Den **tjocka delen** av Henles slinga är inte så tjock som proximal tubulus. Dess epitel saknar borstbräm, men den har rikligt med långa, tätt ställda mitokondrier i basala cellmembranutskott. Den utgör slutet på Henles slinga när den går in i barken för att nå kontakt med den Bowmans kapsel, som den utgått från. Detta avsnitt i barken har mycket lägre epitel med färre mitokondrier.

**Distal tubulus** börjar vid kontaktpunkten med Bowmans kapsel, som alltid sker i nära anknytning till arteriolerna. Detta område kallas den **juxtaglomerulära apparaten** och består dels av celler i distal tubulus med avvikande utseende, *macula densa* (mörka fläcken), dels av omvandlade glatta muskelceller i främst den tillförande arteriolen. Macula densa cellerna har betydelse för filtrationshastigheten genom glomerulus. De omvandlade glatta muskelcellerna i arteriolerna tillverkar *renin*, som är ett viktigt led i natriumbalansen.

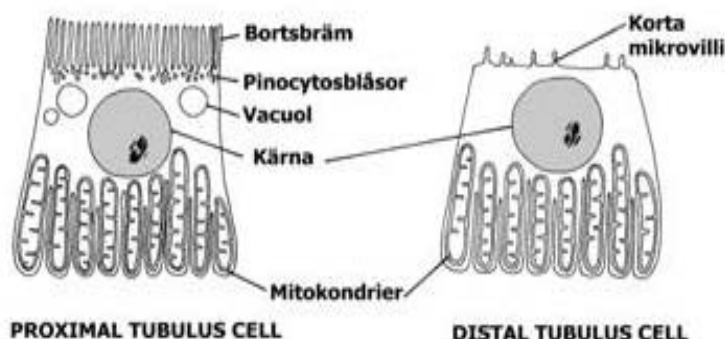
Efter den juxtaglomerulära apparaten gör *distal tubulus* slingor som ligger tillsammans med den proximala delens första, slingrande parti, men är betydligt kortare än detta. Cellerna liknar i huvudsak den tjocka delens av Henles slinga.

Varje nefron slutar med ett kort slingrande *initialt samlingsrör*, och flera sådana förenas till ett rakt **samlingsrör** som går rakt in mot märgen och förenar sig där med andra samlingsrör som mynnar på papillens spets, i njurbäckenet. Samlingsrörens epitel är i början ungefär kubiskt, med konvexa cellytor, men blir högre ju vidare gångarna blir, och längst ut är det 2 - 3-skiktat. Cellerna har mycket regelbunden form, och cellgränserna är skarpa. Cytoplasman är mycket ljus på snitt och innehåller få mitokondrier.

Nefronen är arrangerade så att i barken ligger glomeruli, alla slingrande proximala och distala tubuli, samt partier av det raka avsnittet av proximal tubulus och sista delen av den tjocka slingdelen. Märgens innerzon innehåller endast samlingsrör och tunna delen av Henles slinga.

Blodförsörjningen till glomeruli sker från grenar av njurartären. De bortförande arteriolerna från glomeruli som tillhör de yttre nefronen delar på nytt upp sig i ett kapillärnät kring tubuli i barken; de som utgår från glomeruli närmast märgen ger ett upphov till långa, parallella kapillärer i märgen, sk.k. *vasa recta*.

**Njurbäckenet, urinledaren** samt **urinblåsan** är inuti klädda med en slemhinna. Denna har ett sk.k. *övergångsepitel*, flerskiktat, med stora celler i ytskiktet, och är mycket tånjbart. Bindväven är elastisk och innehåller hos häst slemkörtlar i njurbäckenet och början på urinledaren. Utanför bindväven finns flera skikt glatt muskulatur.



## HANLIGA KÖNSORGAN

De hanliga könsorganen består av testiklar, bitestiklar, sädesledare med accessoriska könskörtlar samt penis.

### TESTIKEL

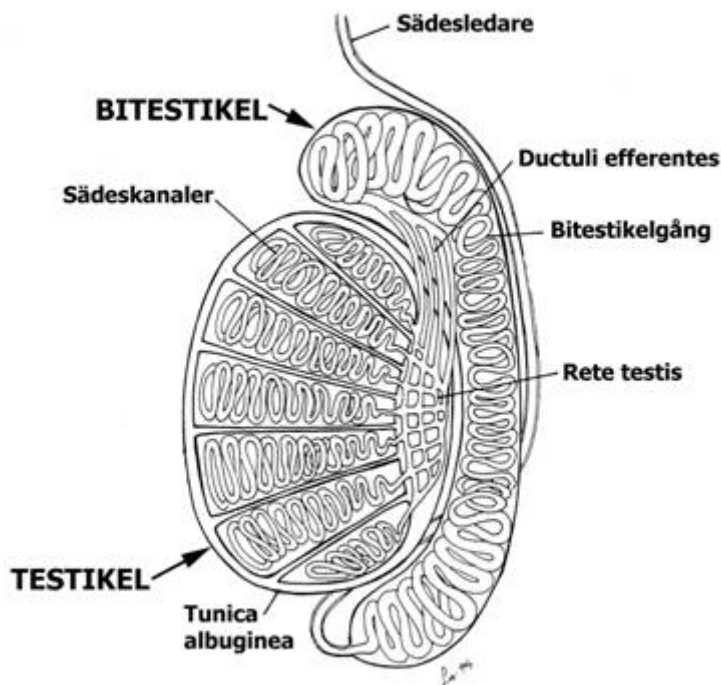
Testiklarna (testes) är omgivna av en kraftig bindvävskapsel, tunica albuginea (utanpå täckt av en avsnörd bit av peritoneum). Från en ungefär medial förtjockning på kapseln, mediastinum testis, utgår divergerande bindvävssepta som delar in testikeln i lobuli.

Den spermiebildande vävnaden består av *sädeskanalerna* är starkt vindlande epitelrör som omges av ett tunt bindvävsskikt med en basallamina innanför. På denna vilar de runda *spermatogonierna*, urmodercellerna. Åt lumen till ligger i flera lager de senare stadierna i spermio-genesen,

så att väggen har ett mycket oregelbundet flerskiktat utseende. Mellan spermatogonierna står på basallaminan höga *stödjeceller*, Sertoliceller, som når ut till lumen. Stödjecellerna har oregelbundna kärnor med stor nukleol, men cellkroppen är svår att urskilja på preparat då den är starkt förgrenad. Sertolicellens utskott har sidledes kontakt med varandra via tight junctions så att det bildas en luminal avdelning som inte nås av diffusion från blodet (blod-testis barriären). Buntar av spermatiser under utveckling "står på huvud" i stödjecellerna med svansen mot lumen. I kanalens lumen finns färdigbildade spermier som dock ännu inte är befruktningsdugliga.

Sädeskanalerna övergår i tubuli recti. De är mycket smala, raka kanaler med kubiskt epitel, som också kläder rete testis, ett invecklat system av anastomoserande hålrum beläget i mediastinums tjocka bindväv. Mediastinum och rete saknas hos häst.

I den luckra bindväven mellan sädeskanalerna finns kapillärer och nerver samt små klumpar av *interstitiella celler*, *Leydigceller*, med runda kärnor. De innehåller ultramikroskopiskt en stor mängd släta membraner i rörform och är *endokrina celler* som bildar det hanliga könshormonet testosteron.



## BITESTIKEL

Bitestikeln (epididymis) består av *bitestikelgången*, i vilken ductuli efferentes (6 - 20 stycken) mynnar, som utgår ur rete testis. Ductuli efferentes har ett epitel av rätt höga, cilierade, sekretoriska celler.

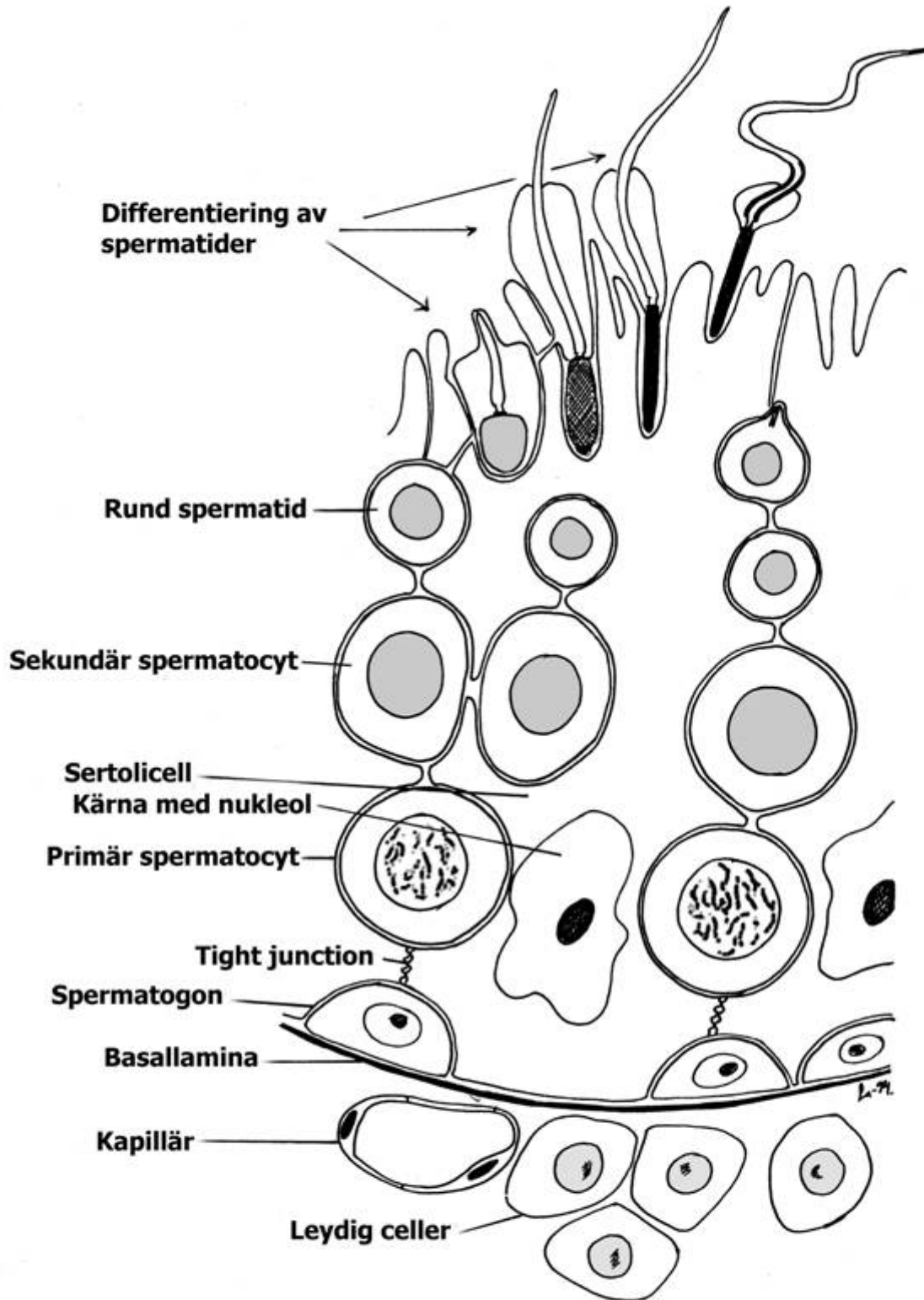
Bitestikelgången är ett enda långt, mycket slingrigt rör, vars vägg innehåller glatt muskulatur som blir kraftigare mot slutet av gången. Epitelet varierar i utseende längs gången men är ofta ett flerradigt epitel med mycket höga, smala celler med mikrovilli som ibland även kallas stereocilier (orörliga). Lumen brukar vara fyllt av sekret innehållande spermier, som lagras och mognar här. De mogna spermerna lagras i den sista delen av bitestikelgången. Bitestikeln är omgiven av en kraftig bindvävskapsel (tunica albuginea).

## SÄDESLEDARE

Sädesledaren (ductus deferens) har en starkt längsveckad slemhinna med ett epitel liknande bitestikelgångens sista del. Den har tjock bindväv och kraftig glatt muskulatur.

## ACCESSORISKA KÖNSKÖRTLAR

De olika accessoriska könskörtlarna (sädesledarampuller, sädesblåsor, prostata samt bulbo-urethralkörtlarna) kan alla betraktas som tubulära eller alveolära sammansatta körtlar med ett flerradigt (få basala celler), sekretoriskt epitel, men deras utformning hos olika arter växlar starkt och är delvis mycket komplicerad. Prostata har alltid rikligt med glatt muskulatur.



## PENIS

Penis är mycket olika utformad hos olika däggdjur men innehåller i princip dels urinröret, (urethra), som är klätt med omväxlande övergångsepitel och flerskiktat plattepitel. Dess bindväv är utformad som en svällkropp, corpus spongiosum, dels ovanför urinröret en kraftig slangformad tunica albuginea av fast bindväv som omger en eller två svällkroppar, corpora cavernosa. Från tunican går elastiska bindvävsbalkar (trabekler) in i dessa och bildar väggar i ett komplicerat system av håligheter vars väggar är klädda med endotel, och som står i förbindelse med artärer och vener och genomflyts av blod, vilket, om det hastigt tillförs i större mängd, spänner ut och sväller upp hela vävnaden. Hos rovdjuren innehåller penis också ett ben, os penis.

## HONLIGA KÖNSORGAN

De honliga könsorganen består av äggstockar, äggledare, livmoder och vagina, samt vid dräktighet även placenta.

### ÄGGSTOCK

Äggstockarna (ovarierna) är liksom testiklarna körtlar, som bildar dels könsceller (äggceller), dels hormoner. De är ytterst klädda med ett kubiskt epitel och under detta finns en tunn tunica albuginea av kollagen bindväv, som sänder fina stråk in i ovariet. Äggstocken innehåller ovanligt rikligt med bindväv (stroma). Märgen har rikligt med blodkärl.

Barkens stroma består huvudsakligen av fibrocyter, i virvellik arrangemang, och en del fina fibrer. Inbäddade i stromat ligger äggfolliklar i olika utvecklingsstadier. Man skiljer mellan tre grupper av folliklar: primordialfolliklar, växande folliklar samt mogna folliklar.

De minsta, *primordialfolliklarna* (vilande), ligger ganska tätt ytterst i barken. De utgörs av en stor, rund, *äggcell* (oocyt), med ljus rund kärna med stor nukleol. Kring äggcellen finns ett hölje av lågt enskiktat *follikelepitel*, omgivet av en basallamina. Det är den enda follikeltyp som finns före könsmognaden.

Längre in ligger större, *växande* folliklar. Mellan äggcellen och follikelepitelet har ett tunt glasklart skikt bildats, *zona pellucida*. Follikelepitelet som nu även kallas *granulosa* har växt i storlek och är oregelbundet flerskiktat. Vätskefyllda håligheter uppstår i granulosa och dessa flyter så småningom ihop så att ett vätskefyllt rum bildas inuti follikeln.

I den *mogna* follikeln (Graafsk follikel), som nu tillvuxit avsevärt i storlek, utfylls större delen av follikeln av vätska. Håligheten bekläds av flera lager granulosa-celler och som fortfarande även ligger i ett lager runt äggcellen, där de då kallas *corona radiata*. Denna följer äggcellen ut vid äggavlossning. Omkring follikeln har bildats en theca i två lager av stromafibrocyter med blodkapillärer. Det inre lagret, theca interna har utvecklats till hormonproducerande celler. Det yttre, *theca externa*, är ett bindvävsskikt. Granulosa-cellerna är också endokrint verksamma; de bildar honliga könshormon, som lagras i follikelvätskan. De flesta folliklar tillbakabildas utan att nå full mognad och kallas då atretiska folliklar.

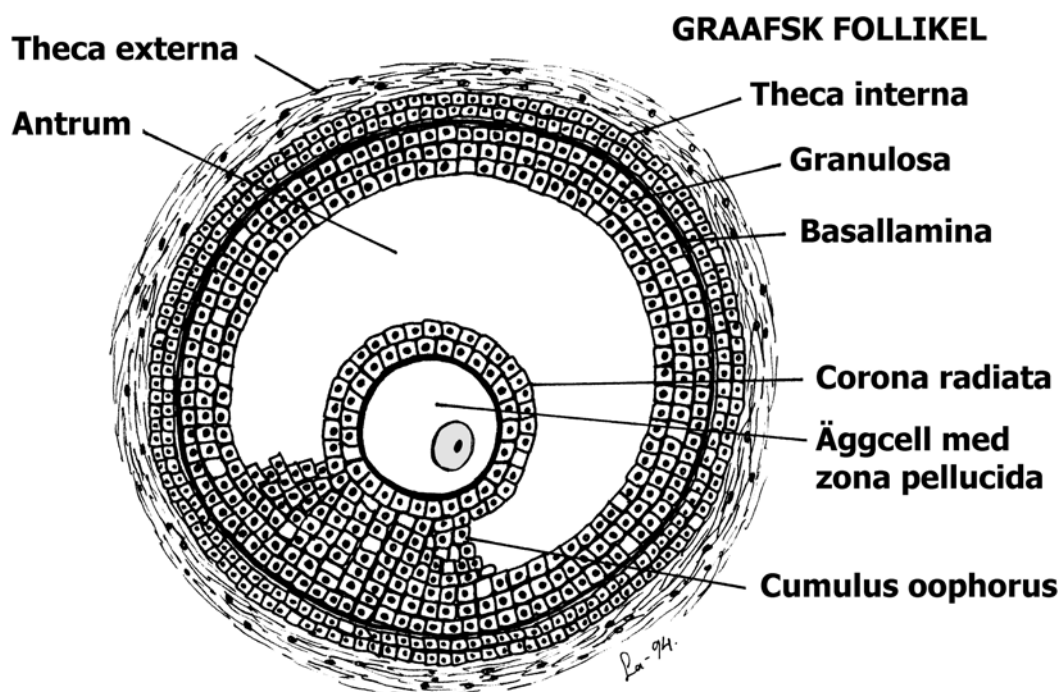
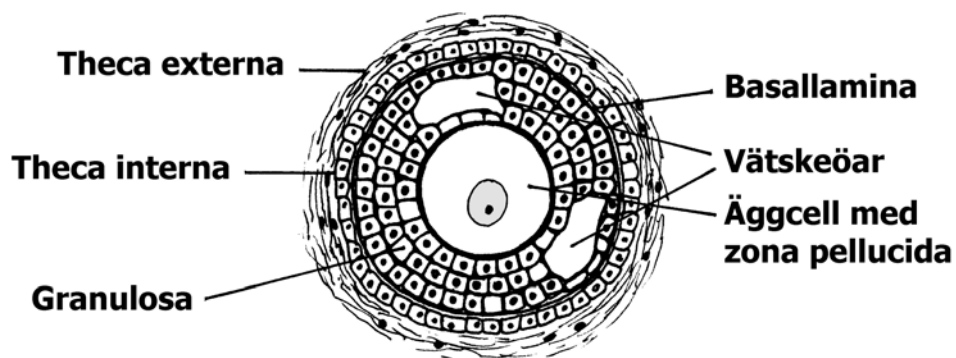
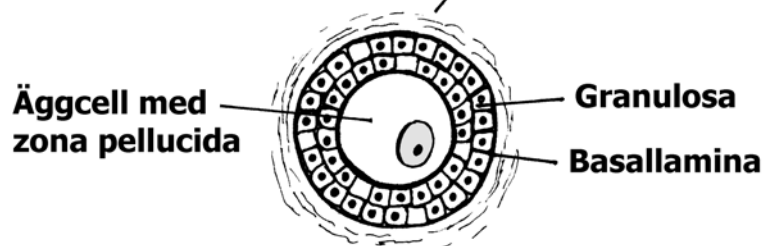
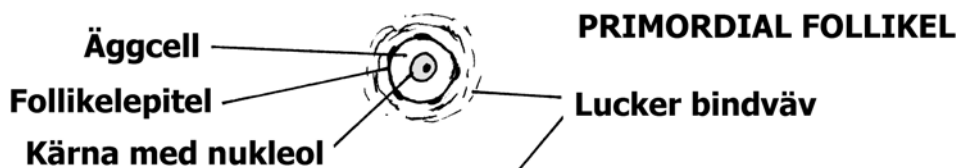
Ovarier hos könsmogna djur brukar också innehålla en eller flera *gulkroppar*, corpora lutea, som uppstått ur mogna folliklar efter ovulation. De omges av theca och består av luteinceller (som bildats dels från granulosa, dels från thecas inre lager) med kapillärer emellan. Gulkropparna utgör små endokrina körtlar och secernerar könshormoner, som har betydelse vid dräktighet. Märgen består av lucker bindväv innehållande vida spiralvridna blodkärl.

### ÄGGLEDARE

Äggledarnas (*ovidukt*) vägg innehåller kraftiga ring- och längsmuskelskikt, tjockare åt uterus till, och har en slemhinna som bildar komplicerade veck, vilka nästan uppfyller äggledarnas lumen. Epitelet är ett högt cylinderepitel med dels cilierade celler, dels celler, som avsöndrar ett sekret.



## FOLLIKELTILLVÄXT



## LIVMODER

Livmodern (uterus) har motsvarande vägglager som äggledarna. Slemhinnan, *endometrium*, har ett enkelt, tidvis cilierat cylinderepitel och hos vissa djur ett flerradigt epitel. Epitelet varierar dock i utseende under sexualcykeln som skiljer sig mellan olika djurslag. De tubulära *uteruskörtlarna*, med samma sorts epitel, bildar ett sekret under en stor del av cykeln. Körtlarnas längd och form samt tjockleken och tätheten hos slemhinnans bindvävsskikt, som omger dem, varierar kraftigt under sexualcykeln och mellan arterna. Idisslare har mycket tjock bindväv och långa, greniga körtlar.

Direkt utanför detta skikt ligger uterus muskellager, *myometrium*, som består av ett inre, kraftigt ringmuskelskikt och ett yttre längsmuskelskikt, skilda åt av ett lösare skikt med stora blodkärl och nervbuntar. Ytterst ligger en serosa, perimetrium (bukhinnan).

## CERVIX

Uterushalsen, cervix, har ett mycket högt epitel, som bildar ett muköst sekret.

## VAGINA

Slemhinnan i slidan, vagina, har ett flerskiktat plattepitel, som under brunsten är förhornat.

## PLACENTA

Vid dräktighet förändras den histologiska bilden av uterus, i synnerhet den del av slemhinnan som deltar i placentabildningen, på ett genomgripande sätt. Slemhinnans bindvävsskikt blir vid inträdande dräktighet kraftigt vaskulariserat, och uteruskörtlarna ökar i storlek och aktivitet.

Vid **epiteliochorial** placenta (svin, häst, idisslare) tränger chorionvilli (från fostret) in till uterusslemhinnan under veckbildning så att chorionepitel och uterusepitel ligger intakta mot varandra. Blodkapillärer tränger dock in mellan epitelcellerna och ger nära kontakt mellan moderns och fostrets blodomlopp. Fostrets andel i placentan kan avlägsnas utan att moderdjurets andel skadas.

Hos häst sitter villi samlade i tofsar; uteruskörtlar mynnar omkring dessa, och ett hålrum uppstår, fyllt av sekret den s.k. uterussmjölken.

Hos svin finns dels veck och villi, som förankras var för sig i uterusslemhinnan. Hos idisslare är villi höga och rikt förgrenade och samlade till *kotyledoner*, som förankras i motsvarande upphöjningar, *karunkler*, i uterusslemhinnan. Uteruskörtlarna mynnar bredvid dessa. Dessa kombinerade bildningar kallas placentom.

I **endoteliochorial** placenta omvandlas de långa, ytterst komplicerat grenade chorionvillis epitel delvis till ett syncytium, och bildar enzymer, som så småningom upplöser uterusslemhinnans epitel. Hos rovdjur (ex. katt, hund) förblir till större delen endotelet i uterusslemhinnans blodkärl intakt och i direkt kontakt med fostervävnad.

Vid **hämochorial** placenta blir även blodkärlen helt borteroderade, och villi omspolas direkt av moderns blod (många gnagare, insektätare, människa). Hos råtta och mus tränger kapillärer från villi ut ur dessa, och moderns och fostrets blod skiljs åt bara av deras endotel.

Placentan är även en mycket aktiv *endokrin körtel*, som bildar flera hormoner.

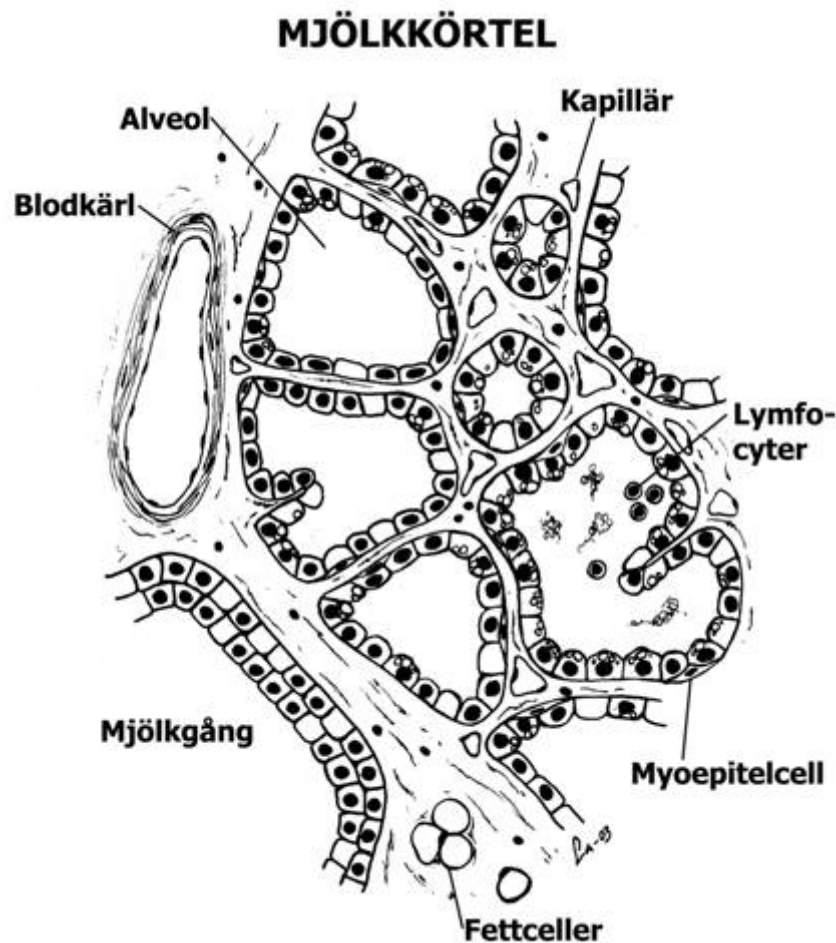
## MJÖLKKÖRTEL

Mjölkkörtlarna (*mammae*) är sammansatta hudkörtlar omgivna av en kraftig bindvävskapsel med en hel del glatta muskelceller och fettceller. Från kapseln går septa och bindvävsstråk av liknande byggnad in i körteln och delar den i lobuli. En *vilande* mjölkkörtel innehåller rikligt med bindväv som är ovanligt cellrik närmast körtelgångarna. I en *aktivt* secernerande körtel är bindväven reducerad till tunna hinnor mellan alveolerna, i synnerhet hos mjölkboskap.

**Mjölkalveolerna** (körtelepitelet) består av ett enskiktat epitel. I vilande körtlar är epitelet ore-gelbundet cylindriskt och lumen litet. I en lakterande körtel är det lägre och mer regelbundet. Kärnorna ligger basalt och apikalt ligger stora fettdroppar, som ser tomma ut på snitt. Ultramik-rooskopiskt syns rikligt med ribosomförsedda membraner, mitokondrier, vakuoler med protein-korn, små och stora fettdroppar.

Mjölken lagras i alveolerna, så att de blir utspända och tunnväggiga. Alveolerna omges också av greniga, kontraktile celler, *myoepitelialceller* (korgceller), som påverkas av hormonet oxyto-cin.

**Mjölkgångarna** (utförsgångarna) har enkelt cylinderepitel, de största dubbelskiktat, liksom också mjölkcisternen hos idisslarna.



## C. FJÄDERFÄHISTOLOGI

Fåglarnas histologi avviker, liksom deras anatomi, på många punkter från däggdjurens. Här redogörs för några av de viktigaste avvikelserna, med tyngdpunkt på tamfåglarna, då variationerna ofta är stora.

### NERVSYSTEM

*Hjärnan* karakteriseras bl.a. av att stora hjärnans bark är tunn jämfört med däggdjurens, och utan vindlingar och utan skilda cellager, medan underliggande vävnad intar stor plats.

*Mellanhjärnan* (diencephalon), består av thalamus och hypothalamus med 3:e ventrikeln. Den är ej anatomiskt skild från *mitthjärnan* (mesencephalon) som innehåller sensoriska och motoriska centra, varav synloberna är stora. *Lilla hjärnan* (cerebellum) är väl utvecklad och veckad på tvärsen, men utan hemisfärer. Den har en bark med samma skikt som hos däggdjuren: molekylarskikt, purkinjecellskikt och kornskikt.

*Förlängda mären* innehåller 4:e ventrikeln.

### DIGESTIONSORGAN

Digestionsorganen består utom av munhålan med tungan och svalget, av oesophagus med krävan, körtelmagen, muskelmagen, tunntarmen, vanligen två blindtarmar och tjocktarmen som mynnar ut i kloaken. De olika lagren i tarmkanalens vägg motsvarar i stort sett däggdjurens: mucosa, submucosa, ring- och längsmuskelskikt, och serosa. Mucosans muskelskikt är i regel kraftigt, liksom i synnerhet väggens ringmuskelskikt; submucosan är vanligen obetydlig. Rikligt med lymfoid vävnad förekommer.

Den mycket variabla **tungan** är hos tamfåglarna liksom munhålan klädd av tjockt, förhornat flerskiktat plattepitel. Den innehåller vanligen obetydligt med muskler, men ett ben och avgränsas baktill av en rad spetsiga, bakåtriktade, förhornade papiller, som motsvaras av en liknande rad i gommen.

**Foderstrupens** (oesophagus) slemhinna är starkt veckad (vilket hänger ihop med matstrupens stora tånjbarhet), är klädd med flerskiktat, ofta förhornat plattepitel och innehåller talrika mukösa körtlar samt många aggregat av lymffolliklar. Muscularis består helt av glatt muskulatur.

**Krävans** vägg liknar foderstrupens, men dess slemhinna är mindre veckad, med få körtlar. Hos duvor inlagras, under och efter ruvningstiden, de ytliga cellagren i epitelet med fett. Cellerna avstöts och bildar den s.k. duvmjölken, med vilken ungarna matas. (Dess bildning påverkas av framlobshormonet prolactin, liksom mjölkbildningen hos däggdjuren.) Krävan tjänar annars som upplagringsorgan för födan; den är liksom foderstrupen mycket tånjbar.

**Körtelmagens** (proventriculus) slemhinna har ett mycket högt, enkelt, muköst cylinderepitel och enkla, tubulära körtlar, delvis bortträngda av lymffolliklar. Dessutom finns djupt belägna, sammansatta körtlar, var och en bestående av ett komplicerat system av vida, grenade tubulära körtlar, som avger sitt sekret till en vid central gång, klädd med cylinderepitel liksom maglumen och mynnande i en upphöjning på mucosan. Körtelepitelet är kubiskt, med konvexa cellytor och har ett starkt granulärt, eosinofilt innehåll. Alla celler anses bilda såväl pepsin som saltsyra. De sammansatta körtlarna omges av bindvävssepta.

**Muskelmagen** (ventriculus; gizzard) har ett tjockt ringmuskellager, uppdelat i radiära buntar av muskulatur och dessutom ofta speciella muskelknippen. Slemhinnan innehåller ett tätt lager av raka körtelrör, som bildar ett mukoprotein, vilket stelnar till ett fast skikt med sträv yta på magens innervägg (rivhinna). Födan bearbetas i muskelmagen, dels mekaniskt, även med hjälp av nedsvälta små stenar etc, dels kemiskt av magsaft från körtelmagen, som födan passerar helt hastigt.

**Tarmen** är klädd av cylinderepitel med borstbräm och bägarceller. Den innehåller i hela sin längd villi och intestinalkörtlar. Villi är mycket välutvecklade och körtlarna korta i duodenum. Duodenum bildar en slinga kring pancreas, vars utförsgångar liksom gallgångarna mynnar här. Brunners körtlar saknas, men i mucosan kan finnas slemkörtlar. I övergången mellan tunn- och

tjocktarm inmyunnar vanligen två, hos hönsfåglarna välutvecklade, blindtarmar, i vilka mikrobiell digestion av växtfiber anses ske. Deras slemhinna innehåller mycket rikligt med lymffolliklar som delvis undantränger villi och körtlar. I den korta tjocktarmen (colon eller rectum) blir villi allt kortare, intestinalkörtlarna djupare och bägarcellerna talrikare. Tjocktarmen mynnar direkt i den inre proximala delen, *coprodeum*, av *kloaken* som här har cylinderepitel, vilket längre ut övergår i ett flerskiktat plattepitel.

## LYMFOIDA ORGAN

Fåglarna har liksom däggdjuren lymfknutor, mjälte och thymus, men dessutom den s.k. *Bursa Fabricii*, en ficka som mynnar i kloakens yttre distala del *proctodeum*. Från dess väggar hänger ut i lumen lobar av en vävnad, som är mycket lik thymusvävnaden, uppdelad i lobuli med en bark fylld av lymfocyter och en ljusare märg. Denna vävnad anses styra det humoral immunförsvaret (antikroppsbildningen). Liksom thymus tillbakabildas Bursa Fabricii hos fullvuxna djur.

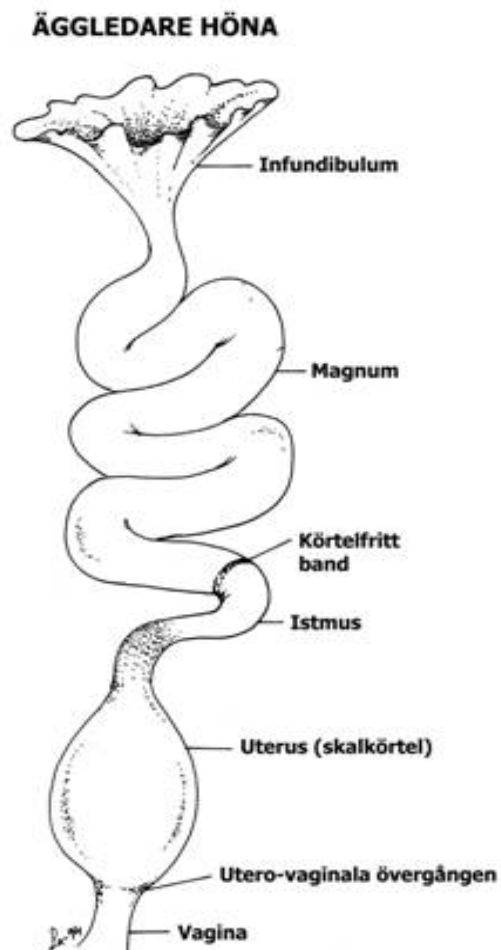
## ENDOKRINA ORGAN

De endokrina organen liknar i stort sett däggdjurens, ehuru mellanlob fattas i *hypofysen*. I *binjurarna* ligger bark- och märgvävnad blandade om varandra. *Langerhans öar* är mycket rikliga i pancreas, och utgörs liksom hos däggdjuren av strängar av huvudsakligen alfa- och beta-celler. I follikelväggarna i *thyreoidea* finns endast de celler som bildar thyroxin. Motsvarigheten till de s.k. ljusa cellerna som hos däggdjuren bildar calcitonin finns hos fåglarna samlade i särskilda calcitoninbildande små körtlar, de *ultimobranchiala* körtlarna. *Parathyreoidea* är väl utvecklade men innehåller ej flera sorters celler, utan endast sådana som motsvarar däggdjurens huvudceller, och bildar parathormon.

## HONLIGA KÖNSORGAN

**Ovariet** (endast det vänstra kvarstår vanligen) är druvklasliknande, på grund av att folliklarna med de stora äggcellerna skjuter ut från ytan och sitter fast endast med en bindvävsstjälk med blodkärl. Folliklarna består av ett enskiktat *follikelkelepitel* (i mognare folliklar omvandlat till en oregelbundet flerskiktat *granulosa*) omgivet av en theca av bindväv som är klädd av bukhinnan. Äggcellen, som är omgiven av gulehinnan uppfyller helt follikeln. I motsats till däggdjuren finns ingen urskiljbar follikelväska. Könshormoner bildas dock av thecan och av interstitiella celler i ovariet. Hos unga äggceller ligger kärnan centralt, men sedan undanträngs cytoplasman med kärnan av den ackumulerande gulan till ytan, där den bildar *groddskivan*. Efter ovulationen bildas ett övergående ärr, men ingen corpus luteum.

**Äggledaren** börjar omedelbart under ovariet med *äggledartratten*, infundibulum. Här sker befruktningen. Äggledarens (liksom infundibulums) långsveckade slemhinna är klädd av enkelt, cilierat cylinderepitel med bägarceller. Den har mycket rikligt med grenade, vindlande tubulära körtlar. Väggen är mycket elastisk, med ring och längsmuskellager. I den första delen av äggledaren *magnum*, där körtelcellen har granulär,



starkt eosinofil cytoplasma bildas äggvitan, innehållande främst albumin. I den kortare, smala *isthmus* bildas skalhinnorna. I följande del *skalkörteln* (uterus), som är vid med relativt tjock muskulatur är slemhinnevecken höga och bladlika och körtlarna i slemhinnan är starkt vindlande och ej så eosinofila. Här bildas det porösa äggskalet, huvudsakligen bestående av calciumkarbonat. Den bakersta delen av äggledaren (vagina), som saknar egentliga körtlar och har mycket kraftig ringmuskulatur stöter troligen ut ägget i kloakens mellersta del, där äggledaren mynnar i jämnhöjd med uretärerna.

